1916

Die geschichtliche Entwicklung der operativen Rhinoplastik.

Inaugural-Dissertation

zur

Erlangung der Doktorwürde in der Medizin und Chirurgie

mit Genehmigung der hohen Medizinischen Fakultät

der

Vereinigten Friedrichs-Universität Halle-Wittenberg

vorgelegt von

Karl Hirsch
prakt. Arzt
aus **München.**

Halle (Saale).
Buch- und Steindruckerei Dr. phil. Fritz Maennel
(früher: C. A. Kaemmerer & Co.)
1916.

Gedruckt mit Genehmigung
der medizinischen Fakultät der Universität Halle-Wittenberg.

Referent: Prof. **Schmieden.**

Abderhal
z. Z. Deka

Seinem hochverehrten Lehrer

Herrn Geh. Hofrat Prof. Dr. Johannes Rückert

Direktor der Kgl. anatomischen Anstalt in München

und

Seinen lieben Eltern und Bruder

in Dankbarkeit und Verehrung

gewidmet

vom Verfasser.

Digitized by the Internet Archive
in 2026

https://archive.org/details/IA40153712_0205

Die Anfänge der plastischen Chirurgie reichen bis ins graue Altertum zurück. Schon vor mehreren Jahrtausenden hat die chirurgische Kunst sich den plastischen Ersatz von Defekten des Gesichts und vor allem der Nase als eine ihrer dankbarsten Aufgaben angelegen sein lassen. Die älteste derartige Methode war die indische Methode, so benannt nach ihrem Ursprungsort. Bei der indischen Methode geschieht die Deckung des Nasendefektes mittels eines Lappens aus der Nachbarschaft, anfangs aus der Wange, später aus der Stirne. Die Veranlassung zur Vornahme solcher Nasenplastiken gaben gerichtlich Bestrafte; Nasenabschneiden war damals eine sehr übliche Strafe; bei den alten Aegyptern hat nach Bartholinus Thomas die Strafe des Nasenabschneidens für Ehebrecher bestanden. Daß bei den Aegyptern die Rhinoplastik gepflegt wurde, davon ist jedoch nichts bekannt. Die älteste von der indischen Methode handelnde Urkunde ist Susruta's Ajurvéda, deren genaue Entstehungszeit noch nicht mit Sicherheit feststeht. Stenzler hat die Zeit seiner Entstehung, für die man früher das Jahr 1000 vor Christus annahm, auf mehrere Jahrhunderte nach Christus herabgesetzt. Jüngere indische Schriften nennen die medizinische Wissenschaft den Ajurveda d. h. „die heilige Lehre von der Gesundheit." Des Interesses wegen will ich das dort angegebene Verfahren in der Uebersetzung anführen: der sorgsame Arzt nimmt ein Pflanzenblatt von der Größe der Nase, schneidet nach dem Maße des aufgelegten Blattes ein Stück aus der Wange, aber so, daß es an einer Stelle noch anhängt, und setzt die Nase, nachdem er die Ränder aufgeritzt hat, rasch auf, fügt sie mit guten Bindemitteln

gehörig an, befestigt in derselben mit Sorgfalt 2 passende Röhrchen, richtet sie in die Höhe und bestreut sie mit rotem Sandel, Süßholz und Antimon. Darauf bedeckt er sie mit einem weißen Tuche und begießt sie öfters mit Sesamöl. Den Kranken muß man zerlassene Butter (Ghee) trinken lassen, ist diese verdaut, dann muß er mit Oel eingerieben und ordnungsgemäß purgiert werden. Ist das eingesetzte Stück angewachsen, so schneidet man auch den Rest (die Brücke) durch, ist die Nase zu klein, so suche man sie wachsen zu machen, hat sie zuviel Fleisch, so bringe man sie auf das richtige Maß. Wer das Verfahren für Ansetzen der Oberlippe, nach Art des Verfahrens bei der Nase, nur ohne Anwendung von Röhrchen, ebenso versteht, der verdient Könige zu behandeln.“ Die Vorschrift des Einlegens von Röhrchen deutet darauf hin, daß man schon damals das Septum wiederzubilden verstand.

Verwunderlich ist es, daß, obwohl die Engländer bereits seit ein paar Jahrhunderten in Indien einheimisch sind, erst im Jahre 1794 Nachrichten darüber nach Europa gelangt sind. Am 20. März 1794 erschien in Bombay von J. Wales ein Kupferstich, welcher dann im Oktober desselben Jahres in die Londoner Zeitschrift „The Gentleman's Magazine“ überging. Dieser in Bombay erschienene Kupferstich zeigt die älteste Quelle für die Verbreitung der indischen Nasenplastik in Europa. Der Stich stellt den Ochsentreiber Cowasjee vor, welcher, nachdem ihm der Sultan Tippoo im Jahre 1792 die Nase und eine Hand hatte abschneiden lassen, die erstere durch einen indischen Arzt aus der Stirn ersetzt erhielt. Die deutsche Uebersetzung der Schrift von Wales lautet: Cowasjee, ein Landwirt, welcher Ochsentreiber bei der indischen Armee war, sei in die Gefangenschaft Tippoo's gekommen, welcher ihm die Nase und eine Hand abschneiden ließ. So sei er zur englichen Armee zurückgekommen. — 12 Monate später habe ihm ein Mann aus der Ziegelmacherkaste bei Poona eine Nase wieder gemacht. Diese Operation sei in Indien nicht

ungewöhnlich (engl. not uncommon in India) und werde seit undenklichen Zeiten geübt. 2 englische Aerzte: Thomas Cruso und James Findlay seien dabei anwesend gewesen. Die Operation geschah auf folgende Weise: Eine dünne Platte Wachs wurde an den Nasenstumpf gelegt und so gedrückt, daß das Wachs eine gut geformte Nase darstellt. Hierauf wird es ausgebreitet und auf die Stirne des Kranken gelegt. Nun zieht man eine Linie um das Wachs herum, worauf der Operateur soviel Haut ablöst, als jenes bedeckte, so daß nur eine schmale Stelle zwischen den Augen undurchschnitten bleibt. Diese Hautbrücke unterhält die Blutzirkulation, bis eine Verbindung zwischen den neuen und alten Teilen stattgefunden hat. Hierauf wird die Narbe an dem Narbenstumpf wundgemacht und unmittelbar hinter dieser wunden Stelle ein Schnitt durch die Haut geführt, welcher um die Nasenflügel herum und längs der Oberlippe geht. Nun wird die Haut von der Stirne herabgelegt, und durch eine halbe Umdrehung ihre Ränder in den Schnitt eingefügt, so daß eine Nase daraus wird mit einer doppelten Befestigung oben, während die Nasenflügel und das Septum in den Schnitt eingefügt sind. Etwas mit Wasser aufgeweichte Terra Japonica wird auf Leinwandstreifen gestrichen, und 5 oder 6 solche darüber gelegt, um die Verbindung zu sichern. In den ersten 4 Tagen wird kein anderer Verband angelegt. Dann wird er abgenommen und Leinwandstreifen, welche in Ghee (eine Art Butter) getaucht sind, darüber gelegt. Die Verbindungsbrücke wird um den 25. Tag durchschnitten, wenn noch etwas Lösung nötig erscheint, um das Aussehen zu verbessern. 5 oder 6 Tage nach der Operation muß der Kranke aut dem Rücken liegen und am 10. Tag werden Stückchen weiche Leinwand in die Nasenlöcher gelegt, um sie genügend weit zu erhalten. Diese Operation pflegt gewöhnlich zu gelingen. Die künstliche Nase ist sicher und sieht beinahe so gut aus wie eine natürliche, auch ist die Narbe auf der Stirn nach einiger Zeit nur noch wenig

bemerkbar. Auffällig ist, daß keine Nachrichten existieren, ob zwischen Susruta und dem Operateur von Poona derartige Nasenoperationen ausgeführt wurden, auch darüber nicht, ob nach der Operation an Cowasjee jemals wieder eine solche von einem anderen indischen Arzt ausgeführt wurde.

Die klassisch medizinischen Schriften der Griechen und Römer wie Hippokrates, Celsus kennen den organischen Wiederersatz fehlender Körperteile mittels Transplantation nicht.

Erst zu Beginn des 15. Jahrhunderts wurden wieder derartige Operationen ausgeführt und zwar in Italien nach der sogenannten, italienischen Methode, bei der das Hautersatzstück aus einer entfernten Körperstelle, dem Arm entnommen wurde. Hierbei drängt sich einem sofort die Frage auf, wie man wohl neuerdings auf die Erfindung kam, künstliche Nasen herzustellen und ob den Italienern die Kunst der Indier bekannt gewesen sein möge. Es wird wohl auch hier wie in vielen anderen Fällen das Sprichwort zur Geltung gekommen sein „Not macht erfinderisch." Anfänglich vermutete man, syphilitische Zerstörungen der Nase seien die Veranlassung hierzu gewesen. Dies dürfte jedoch wohl kaum der Fall gewesen sein, denn das erste Erscheinen der Syphilis wird von Haeser in das Jahr 1483 und von Simon (kritische Geschichte des Ursprungs der Syphilis) in das Jahr 1495 verlegt, während die Familie Branca, welche die erwähnte Kunst zuerst wieder ausführte, in der ersten Hälfte des 15. Jahrhunderts lebte. Haeser sagt: höchst wahrscheinlich gaben außer rein traumatischen Verletzungen die häufigen Zerstörungen der Nase durch aussätzige Uebel die nächste Veranlassung zu dieser Erfindung. In der Hauptsache wurden jedenfalls nur solche operiert, welche die Nase durch Verwundung (dum Gladiarentur in monomachia) verloren hatten. Die damalige Sitte des Wassertragens wird dazu nicht allzu selten Anlaß gegeben haben. Ob den Italienern

die indische Methode wirklich nicht bekannt war, ist nicht festgestellt. Dagegen spricht der Umstand, daß die Schrift Susruta's in Keilschrift abgefaßt war, welche man damals noch nicht entziffern konnte.

Antonio Branca, Wundarzt in Catania auf Sizilien benutzte zum ersten Mal die Haut des Oberarms zum Nasenersatz, im Gegensatz zu seinem Vater, der die Nasenbildung mit Gesichtslappen ausführte. — Von besonderer Wichtigkeit ist, daß der Historiograph des Königs Alfons I von Neapel, ein Zeitgenosse der Brancas, schreibt, Antonius Branca habe die Lösung der neuen Nase vom Arme bereits am 15. bis 20. Tage vorgenommen. In Sizilien wurde die wiedererfundene Kunst nicht weiter ausgeübt, jedoch fand sie nach Calabrien Verbreitung, wo sie dann in dem kleinen Städtchen Tropäa (lateinisch Turpia) von einer Aerztefamilie, der Familie Bojani mit großem Eifer gepflegt wurde. — Auch in Deutschland fand die Operation Eingang durch den Bruder des deutschen Ordens Heinrich von Pfolspeund, welcher im Jahre 1460 sein „Buch der Bündth-Ertznei" schrieb, fiel jedoch rasch wieder in Vergessenheit. In Italien beschrieb Fioravanti etwas später das Verfahren der Aerzte Bojani und ahmte es auch nach, derselbe ist zu den Vorgängern Tagliacozza's zu rechnen.

Gegen Ende des 16. Jahrhunderts brachte dann der Arzt Tagliacozza, Professor der Anatomie und Medizin in Bologna, die Technik der Rhinoplastik zu hoher Blüte. Um eine Nase zu bilden, sind nach ihm wenigstens 6 Operationen nötig, zwischen denen jedesmal ein bestimmter Zeitraum liegen soll, damit die zu transplantierende Haut Zeit erhalte, die nötigen Veränderungen einzugehen. — Die erste Operation besteht in der Loslösung der Haut von ihren Zellgewebsverbindungen; sie wird zu diesem Zwecke als eine Längsfalte mit einer gefensterten Zange emporgehoben, das Messer durchgestoßen, so daß die Haut nur an ihrem obern und unterm Ende in Verbindung bleibt.

Nachdem nun durch Einführung einer mit Salbe bestrichenen Binde dahin gewirkt werden soll, daß sich die blutige Seite der Hautbrücke in gutartige Eitrung versetzt, löst man nach 14 Tagen ihre 3. Seite (2. Operation) und zwar die obere. Nach ungefähr 14 Tagen wird zur dritten, der Hauptoperation, nämlich der Wundmachung des Nasenstumpfs, der Zurechtschneidung des Armhautlappens und seiner Anheftung durch Nähte geschritten. Den Schluß macht die Befestigung des Arms auf dem Kopfe mittels einer Anzahl Riemen. Am 10. Tage pflege die Heilung vollendet zu sein, aber man tue wohl, etwas länger zu warten. Den 20. Tag aber erklärt Tagliacozza für den spätesten Termin, an welchem die Ablösung der neuen Nase vom Arme (4. Operation) erfolgen soll. Hierauf folgen kurz aufeinander die letzten Operationsakte, nämlich ungefähr 14 Tage später die Beschneidung des Hautlappens, wenn er zu reichlich ist, sowie die Bildung des Septums und der Nasenlöcher und endlich noch wieder etwas später die Anheftung des Septums an der Oberlippe. Sieht man die von Tagliacozza gegebenen Abbildungen an, so fällt sofort auf, daß sie sich ausschließlich auf den künstlichen Ersatz der Nasenspitze beziehen ; auch die Krankengeschichten behandeln ja nur abgehauene Nasen, deren knöcheres Gerüst scheinbar nicht gelitten hatte. Sicherlich hat sich auch die indische Methode nur mit der Herstellung künstlicher Nasen befaßt, insofern das Knochengerüst der Nase erhalten war. Wie häufig im 15. und 16. Jahrhundert Nasenplastiken ausgeführt wurden, wäre sehr wissenswert, doch finden sich darüber nur mangelhafte Notizen vor. Nach Tagliacozza, in der ersten Hälfte des 17. Jahrhunderts, wurden nur noch wenige Operationen auf dem Gebiete der „Chirurgia curtorum“ Chirurgie der Verstümmelungen, Defekte ausgeführt, dann sank das Verfahren neuerdings in tiefste Vergessenheit, was auch der Umstand beweist, daß die medizinische Fakultät zu Paris im Jahre 1742 Dubois und Vandenesse, welche die gestellte Preis-

aufgabe: „An curtae nares e brachio refiziendae“ bejaht hatten, abfällig beschied. Immerhin ist es anerkennenswert, daß schon in so früher Zeit, wo Asepsis und Antisepsis unbekannte Dinge waren und jedenfalls auch das Instrumentarium sehr mangelhaft und primitiv war, solch schwierige Operationen mit verhältnismäßig gutem Erfolg ausgeführt wurden.

Erst 200 Jahre später wurde die Nasenplastik aus ihrem Dunkel gerissen. Der Engländer Carpue beschreibt zwei gelungene Fälle von Nasenplastik, welche er in den Jahren 1814 und 1815 ausführte; ins Deutsche übersetzt von Michaelis. Carpue nahm den Hautlappen aus der Stirne und hat so als erster die indische Methode nach Europa verpflanzt und ausgeführt.

Große Verdienste erwarb sich dann bei uns in Deutschland v. Gräfe 1816, Professor der Chirurgie in Berlin, welcher sich in der Hauptsache mit der italienischen Methode beschäftigte. Gräfe änderte das italienische Verfahren verschiedentlich um, indem er die von Tagliacozza angegebene Zange zum Emporheben der Hautfalte verwarf und vorschlug, die Haut durch zwei 4 Zoll von einander entfernte, 6 Zoll lange Schnitte zu trennen und vom Zellgewebe loszupräparieren. Dem Hautlappen soll sofort die durch Messungen gefundene Form und Größe gegeben werden unter Zugabe von etwa einem Viertel in jeder Richtung wegen der zu erwartenden nachträglichen Schrumpfung. Nach solcher Vorbereitung vollführte Gräfe Wundmachung des Nasenstumpfes, Lösung des Armhautlappens und seine Befestigung im Gesichte in einer Sitzung. Gräfe kürzte die Zeit der Befestigung des Arms auf dem Kopfe auf 6 Tage ab. Die 3 ersten Operationen Tagliacozzas wurden so zu einer einzigen vereinigt. Diese modifizierte italienische Methode bezeichnete Gräfe selbst als deutsche Methode. An dieser Stelle möchte ich auch einen sehr interessanten Versuch von Professor Bünger in Marburg 1823 erwähnen, der ein aus dem Oberschenkel entnommenes

Hautstück zur Wiederherstellung der Nase verwendete; leider starb ein großer Teil des Lappens wieder ab.

Den Ausschlag für die ganze, weitere Entwickelung der Rhinoplastik gab Dieffenbach (1828). Dieffenbach entschied sich für die indische Methode. In seinen chirurgischen Erfahrungen beschreibt er einen einzigen nach der italienischen Methode operierten Fall, jedoch mit einer kleinen Modifikation. Er läßt nämlich den Armlappen nicht von unten nach oben aufsteigen, sondern durch Fixierung des Ellenbogengelenks vor der Stirne von oben nach unten. Die derbe Beschaffenheit der Stirnhaut im Vergleich zu der des Armes, das Wegfallen der Armfixation auf dem Kopfe und die günstigeren Ernährungsverhältnisse infolge der Möglichkeit, die Hautbrücke beliebig lange zu erhalten, haben Dieffenbach zum Anhänger der indischen Methode gemacht. Auch das kosmetische Resultat der Stirnnase infolge derselben Hautfarbe ist ein besseres als wie bei der Armnase. Das Wesentlichste meines Verfahrens, sagt Dieffenbach, besteht in folgendem:

1. Ausschneiden eines bedeutend größeren Hautstückes aus der Stirnhaut, als andere Wundärzte zu tun pflegen.

2. Befestigung des Stirnlappens an den Stumpf durch umschlungene Naht mittels Intenktennadeln.

3. Streng antiphlogistische Behandlung des transplantierten Teiles durch kalte Umschläge und Blutegel.

4. Nachträgliche Gestaltung der Nase durch wiederholte kleinere, blutige Operationen. Den Hautlappen für Nase und Septum entnahm Dieffenbach in annähernder Dreiecksform frisch aus der Mitte der Stirne, mitunter auch aus der benachbarten Kopfhaut, und klappte ihn durch Drehung um 2 rechte Winkel herunter. Die Brücke bestand zwischen den Augenbrauen; hierbei darf der Schnitt an der linken Seite nur bis zur linken Augenbraue geführt werden, da dies der ernährende Punkt des Lappens ist. Bisher glaubte man ein solch schmalgestielter Hautlappen sei vor allem durch mangelnde arterielle Zufuhr gefährdet.

Dieffenbach fiel es jedoch auf, daß der transplantierte Lappen nur selten an Blutleere leidet, gewöhnlich aber bald durch Stockung des venösen Blutes blau zu werden pflegt, weshalb er den Lappen stark ausbluten ließ, mit kalten Umschlägen bedeckte und Blutegel auf ihn setzte. Einwürfe hinsichtlich der künftigen Behaarung der neuen Nase suchte er mit der Begründung zu entkräftigen, daß behaarte Teile nach ihrer Ortsverpflanzung nicht sowohl ihr Haar, sondern auch vielleicht die eigentümliche Haarproduktion verlieren möchten, ebenso wie es vorkomme, das ein verpflanztes haarloses Hautstück sich nach seiner Transplantation behaarte infolge der veränderten Vitalität. Um die Form der Nase zu verbessern, wurden wiederholt Tampons eingeführt. Federkiele mit geölter Charpie umwickelt, Nadeln durchgestochen, durch welche seitlich komprimierende Schienchen aus Blei befestigt wurden und verschiedene andere kleine blutige Nachhilfen. Um die Verengerung der Nasenlöcher zu verhindern, empfahl Dieffenbach die Verdoppelung der Haut an den Nasenrändern. Er selbst schreibt darüber: diese neue Art der Bildung der Nasenlöcher durch das nach innen Hineinheilen von Läppchen, wodurch dem steten Verwachsen derselben allein vorgebeugt werden kann, wird vielleicht von den Chirurgen als nützlich anerkannt werden. Für die Anheilung des transplantierten Stirnlappens gibt nach Dieffenbachs Beobachtungen nächst dem Verlust der Nase durch blanke Waffen, der durch Syphilis herbeigeführte die beste Prognose, dann folgt Herpes und dann die Skrofelkrankheit. Soviel bekannt ist, haben sich alle Vorgänger Dieffenbachs stets nur auf den Ersatz des knorpeligen Teiles der Nase beschränkt. Ihm gebührt das Verdienst, auch bei vollkommenen Fehlen der Nase, also auch des knöchernen Gerüsts Plastiken ausgeführt zu haben. Neben dieser Methode der totalen Rhinoplastik hat Dieffenbach auch noch verschiedene Methoden der partiellen Rhinoplastik und der Korrektion der Sattelnase angegeben,

auf die ich noch im spätern Teile meiner Arbeit zu sprechen komme. Leider konnte ich in Dieffenbachs chirurgischen Erfahrungen nichts über das spätere Schicksal der zahlreichen von ihm mit anfänglich gutem Erfolg ausgeführten Rhinoplastiken finden. Anzunehmen ist wohl, daß in den Fällen, wo es sich um totale Rhinoplastiken handelte, der Operationserfolg nur ein vorübergehender war, und die künstliche Nase mit der Zeit zu einem unförmlichen Wulst wurde, da ihr ja jegliches Stützgerüst fehlte und die Innenseite keine Haut oder Schleimhautauskleidung besaß, was natürlich mit der Zeit zur narbigen Schrumpfung führen mußte.

Außer den bisher genannten Chirurgen haben sich bis zum Jahre 1830 auf dem Gebiete der Nasenplastik nur einige wenige betätigt. Der Franzose Delpech beschreibt in seiner Clinique chirurgique de Montpellier 1828 — 6 von ihm ausgeführte Fälle von Rhinoplastik nach der indischen und einen nach der modifizierten italienischen Methode, letzter mit unglücklichem Ausgange. Rußland, England und Italien haben sich nur in geringem Maße der Rhinoplastik angenommen. In Deutschland sind ferner noch von Wichtigkeit für die Entwicklung der rhinoplastischen Operation Blasius (1842), welcher vornehmlich der nachträglichen Formverschlechterung entgegenwirkte, indem er zweierlei wichtige Vorschläge machte. 1. Um die Eiterung der Innenflächen frischer Nasen zu verhindern, welche in der Hauptsache die spätere Schrumpfung bewirkte, soll man den Hautlappen verdoppeln, so daß auch die Innenfläche mit Epidermis ausgekleidet ist. 2. Soll man womöglich von allem Anfang an versuchen, der Nase ihre richtige Form zu geben, um Nachoperationen zu vermeiden. Dann noch Professor Wutzer von der Bonner Klinik, welcher zahlreiche Fälle nach der indischen und italienischen Methode operierte, bei der letztern mit der Abänderung, daß er den Hautlappen aus dem Vorderarm nahm.

Um die den frühern und vor allem auch der Dieffenbach'schen Methode anhaftende Mängel zu beseitigen, machte Langenbeck (1859) den Versuch der neuen Nase eine größere Festigkeit und wenn möglich eine knöcherne Grundlage zu geben, durch die periostale Rhinoplastik das heißt die Transplantation eines aus der Stirnhaut und Pericranium bestehenden Ersatzlappens auf den Defekt. Langenbeck nahm an, daß durch die Verknöcherung der überpflanzten Periostlager eine mehr oder weniger vollständige Knochenbildung stattfinde. Bei fehlenden Nasenfortsätzen ist es jedoch auch durch die Periosttransplantation nicht möglich, Nasen von der erforderlichen Erhebung zu konstruieren. Langenbeck zog auch in Erwägung die fehlenden Nasenknochen durch Transplantation von Knochen zu ersetzen unter Resektion eines dem Umfang des zu ersetzenden Stücks entsprechendes Stück der Tabula externa des Stirnbeins. Langenbeck nahm jedoch davon Abstand, weil die Resektion der Tabula externa eine Eröffnung der Venae diploicae und somit leicht eine purulente Meningitis zur Folge hätte haben können. Eine zweite Methode Langenbecks der totalen Rhinoplastik besteht in der Transplantation eines verhältnismäßig kleinen Stirnhautlappens über ein vorher aufgerichtetes Knochengerüst. Zuerst wird die den Defekt bedeckende Haut abgelöst, dann das Knochenbalkengerüst aufgerichtet. Mit der Stichsäge wird von dem Knochenrande der Apertura piriformis in horizontaler Richtung auf jeder Seite ein $1\frac{1}{2}$—2 Zoll breiter Knochenbalken getrennt, mit dem Elevatorium vorsichtig losgebrochen, so daß er in der Gegend des unteren Randes der Apertura piriformis mit dem Oberkiefer in Verbindung bleibt. An diesen senkrecht aufgerichteten Knochenbälkchen wird die vorhin abgelöste Haut mittels Fadenschlingen befestigt. Sodann werden die gegen die Nasenhöhle eingesunkenen Reste der Ossa nasalia durch einen senkrecht gegen das Stirnbein aufsteigenden Sägeschnitt von den processus nasales

des Stirnbeins getrennt, mittels des Elevatoriums in die Höhe gebrochen, und zur erforderlichen Höhe emporgerichtet. Die in der Regel erhaltene Nahtverbindung der ossa nasi mit dem os frontalis bildet das Charnier, in welchem sich die Nasenknochen, ohne abzubrechen, bewegen. Als 3. Akt wird dann der Stirnlappen auf das so aufgerichtete Knochengerüst geklappt.

Einige Jahre später, 1861, hat der Franzose Ollier die periostale Rhinoplastik mit Knochentransplantation kombiniert, indem er den vorhandenen Rest eines der beiden Ossa nasi und einen Teil des Processus nasalis des Stirnbeins über den Defekt pflanzte und diesen Knochenlappen mit Stirnhaut und Pericranium überdeckte. Das Resultat war ein günstiges. Ein Jahr später suchte Verneuil die Prominenz des Nasenrückens dadurch zu erreichen, daß er den Stirnhautlappen ohne Drehung herunterklappt und mit zwei seitlichen Lappen überkleidet. Hardie kam auf den sonderbaren Gedanken bei einem 16jährigen Mädchen das letzte Glied des linken Zeigefingers in den Defekt zur Einheilung zu bringen. Der Erastz des Nasenrückens war vollkommen. Der überpflanzte Finger konnte direkt ans Septum und Nasenflügelreste angefügt werden. Die Aufpflanzung eines Lappens war nicht notwendig. Ein Dauerresultat konnte jedoch ebenfalls nicht erzielt werden. Auch durch die eben angegebenen Verfahren war für die Nase noch kein genügender Halt geschaffen. Es drohte Gefahr der Nekrose der Knochenplatten durch zu starkes Abknicken der Verbindungsbrücke und dann fehlte auch hier, wie bei den früheren Verfahren die innere Bedeckung, welche das Stützgerüst und das Periost vor der Eiterung und dem Untergang hätte schützen können. Die Erfahrungen zeigten auch, daß die Knochenneubildung von seiten des Periosts entweder ausblieb oder nur ganz minimal war.

Zur gleichen Zeit als Langenbeck sein neues Verfahren beschrieb, hatte Nelaton in Frankreich ein neues

rhinoplastisches Verfahren angegeben: die sogenannte französische Methode, die in Verlegung zweier seitlicher Wangenhautperiostlappen besteht wobei ein Lappen das Septum liefern muß. Die geringe Dicke der Gesichtshaut, das lästige Wangenfettpolster, welche eine gleichmäßige Abtrennung der Haut sehr erschweren, die zurückbleibenden entstellenden Narben, die oft Oberlippe und unteres Augenlid zerren und ihre Neigung zur Retraktion, alle diese Umstände haben nicht zur weiteren Verbreitung dieses Verfahrens beigetragen.

Um die Narbenretraktion zu vermindern hat Hueter zwischen Defektrand und dem Lappen ein schmales Hautdreieck stehen lassen, welches diesen nach seiner Verlagerung seitlich stützen sollte.

In der Folge wurden noch eine Reihe von Versuchen gemacht, das Profil der Nase zu einem normalen zu machen und zugleich eine größere Dauerhaftigkeit der Form zu erreichen.

Volkmann in Halle löst bei erhaltenem knöcheren Gerüst auf dem vorhandenen Nasenstumpf die vorhandene Haut von oben nach unten ab zusammen mit dem Periost und schlägt sie so herab, daß die wunde Fläche nach außen sieht. Dieser Lappen ist ein federnder und hebt durch seine federnde Bewegung die Nasenspitze. Hierauf Vereinigung mit einem nach Busch formierten Ersatzlappen durch Matratzennaht. Das Resultat hinsichtlich der spätern Schrumpfung war ein günstiges.

Eine andere rhinoplastische Methode, bei der die Nase eine freie Wundfläche darbietet, erdachte und führte Thiersch im Jahre 1878 aus an einem Studenten, der bei einer Mensur die Nase bis auf das Nasenbein verloren hatte. Er umschnitt seitlich vom Defekt in der Wangenhaut zwei Lappen von rhombischer Form, welche nach der Nasenhöhle zu eingerollt wurden, sodaß sie mit ihren wunden Flächen in der Mitte zusammenkamen. Sie bildeten auf diese Weise das Septum und durch Einrollen

zugleich zwei mit Haut ausgekleidete Röhren, die Nasenhöhlen mit ihren Nasenlöchern. Ueber diese gleichsam die Innenwand bildende Stütze wurde nun der Stirnlappen heruntergeschlagen und mit ihr vereinigt. Auf diese Weise hatte man eine außen und innen mit Epidermis überzogene Nase gewonnen. Diesen Fall stellte Thiersch ein ganzes Jahr später auf dem ersten Chirurgenkongreß vor; es war weder eine Einrollung der Ränder, noch eine Verengerung der Löcher, noch eine Abflachung der Spitze eingetreten.

Nachdem Langenbeck durch seine Methode der periostalen Rhinoplastik den Fingerzeig für die künftig einzuschlagenden Verfahren gegeben hatte, wurde die Rhinoplastik immer mehr ausgebaut und vervollkommnet. Den Hauptfortschritt und die Grundlage für alle weiteren modifizierten Verfahren stellt Königs Hautperiostknochenlappen aus der Stirne dar. Er erfüllt die zwei Hauptbedingungen, die für einen günstigen Dauererfolg der Operation garantieren. Die mit dem Hautlappen gleichzeitig verpflanzte Knochenschale bietet eine solide und dauerhafte Stütze, und das Umklappen des Lappens, dessen Epidermisseite nach innen kommt und auf dessen Wunde das Knochengerüst tragende Fläche der zweite Hautlappen aus der Stirne geklappt wird, sichert die Einheilung des Knochens und verhindert durch vollkommene innere Ueberhäutung eine spätere Schrumpfung. Durch die Erfindung Königs haben die bisher beschriebenen rhinoplastischen Methoden im großen und ganzen ihre praktische Bedeutung verloren und bieten mehr oder minder nur mehr geschichtliches Interesse.

Im Folgenden will ich die neuen Methoden und verschiedenen Modifikationen der Rhinoplastik schildern nach ihrer Einteilung in totale und partielle Rhinoplastik und Korrektion der Sattelnase. Die vollständige Rhinoplastik wird in solchen Fällen nötig, wo die ganze Nase durch Karzinom, Syphilis oder durch schwere Verletzungen (Granatsplitter, Säbelhiebe, Schüsse in den Mund, schwere Biß-

wunden) zerstört worden ist. Die gleiche Methode kommt in Betracht, in solchen Fällen, wo der knöcherne Nasenrücken zwar noch erhalten ist, die übrige Nase jedoch durch Lupus oder schwere Verletzungen verloren gegangen ist, ebenso bei Syphilis, wo knöchernes und knorpliges Nasengerüst fehlt und eine unförmige, zerschrumpfte Hautmasse, hier und da noch mit Resten der Nasenflügel übrig geblieben ist. König hat sein Verfahren des Hautperiostknochenlappens ursprünglich zur Korrektion der Sattelnase angewendet. Nachdem es einmal eingeführt war, wurden eine Anzahl von Aenderungen und Verbesserungen vorgenommen, die sich zum Teil auf die Operation der Sattelnase, zum Teil auf den Ersatz der ganzen Nase bezogen.

Rotter umschneidet an der Stirne einen circa 3½ cm breiten Hautknochenlappen, welcher an seiner Basis über der Nasenwurzel mit der Hautseite nach innen und der Knochenplatte nach außen auf den Defekt heruntergeklappt wird. An einem solch frischen entnommenen Lappen hängt die Knochenplatte mit der Haut so lose zusammen, daß man heftige Manipulationen an der Knochenplatte nicht vornehmen kann. Nach mehreren Wochen (4 Wochen) hat eine feste Verklebung stattgefunden. Dann wird dieselbe mit der Stichsäge der Länge nach in 3 Spangen zerlegt, von denen die mittlere den neuen Nasenrücken bildet. Die beiden Seitenteile werden von oben herunter von der unterliegenden Haut abpräpariert, sodaß sie nur an der zukünftigen Nasenspitze mit der unterliegenden Haut in Verbindung stehen; dann werden sie in die Lage der künftigen Nasenflügel gedreht. Auf diese Weise kommt ein dreifußähnliches Nasengerüst zustande. Bei der Vereinigung des Lappens mit der Haut der Defektränder wird diese soweit als möglich zur äußern Bedeckung verwendet, so die Haut der apertura piriformis zur Umsäumung des Nasenlochs, die Haut des alten Nasenrückens zur wunden Außenfläche der neuen Nase; die übrige Wundfläche wird durch Epidermislappen überhäutet. — Einen derar-

tigen Fall stellt Rotter am 18. Kongreß der deutschen Gesellschaft für Chirurgie vor. — 2 Jahre nach der Operation ist das Resultat unverändert gut geblieben.

Von Hacker (1888) gibt ein Verfahren an, das er in 2 Fällen von totaler Rhinoplastik zur Anwendung brachte. Er umschneidet einen Stirnlappen in der gewöhnlichen Größe, aber zugleich transplantiert er in und mit demselben einen für den künftigen Nasenrücken und das Septum bestimmten schmalen Periostknochenlappen. Nach Herabschlagen des Lappens wurde außen an der Haut genau die Stelle markiert, wo die Nasenspitze hinfallen sollte und hier wurde die Knochenleiste, die in beiden Fällen in einem Stück abzulösen gelungen war, nach abwärts so eingeknickt, daß der Nasenrückenteil und Septumteil gleichsam durch das darüberziehende Periost miteinander artikulierten. Um eine Verschiebung der Periostknochenleiste zu verhindern, wurde sie durch einige Catgutnähte in der Mitte des erhaltenen Teiles des Nasenrückens fixiert. Auf diese Weise entsteht an der Knickungsstelle eine scharfwinklige Nasenspitze. Beide operierten Fälle hatten einen befriedigenden kosmetischen Erfolg.

Helferich gibt für die totale Rhinoplastik folgendes Verfahren an. Er benützt einen Wangenlappen zur Unterfütterung und setzt einen Stirnlappen mit Knochenleisten darauf. Auf die Bildung eines Septums verzichtet er.

Eine überaus feste Stütze bekommt die neue Nase nach Schimmelbusch's Operation, da sie überall knöcherne Wandungen herstellt und eine knöcherne Vereinigung der neugebildeten Wandungen mit der Apertura piriformis erstrebt und auch meistens erreicht. Es wird ein Lappen gebildet, dessen Basis zwischen den Augenbrauen 2—3 cm beträgt und dessen oberes Ende dicht an der Haargrenze 7—9 cm. In der ganzen Ausdehnung des Lappens wird mit dem Meißel eine dünne Knochenlamelle vom Stirnbein gelöst. Da der Knochen leicht split-

tert, muß die Verbindung mit dem Periost möglichst sorgfältig durch gitterförmige Nähte erhalten werden, welche man über die Knochenseite des Lappens legt. Nachdem derselbe mit Jodoformgaze umwickelt ist, wird sofort zum plastischen Verschluß des großen Stirndefektes geschritten, entweder durch Transplantation oder durch Verschiebung großer bogenförmig aus der Kopfhaut geschnittner Lappen. Nach Entfernung kleiner Knochensplitter und vollständiger Blutstillung, wird der Lappen mit Epidermisstreifen bedeckt. Ist die Knochenplatte jedoch mehrmals gebrochen, so soll man die Gramulationsbildung abwarten, und nach einigen Wochen die Transplantation vornehmen. Hierauf folgt die Einpflanzung in den Defekt. Nach Einsägung der Knochenplatte in der Mitte, wird sie dachförmig aufgestellt, wobei jedoch die Haut die äußere Bedeckung liefert. Bei der Anfrischung des Defekts wird der knöcherne Rand der apertura piriformis freigelegt, der seitlich angefrischte Lappen genau aufgepaßt und wenn möglich noch durch Knochennähte festgehalten, während der Hautrand des Lappens unter der Wangenhaut vereinigt wird. Eventuell vorhandene Nasenflügelreste werden nach ihrer Anfrischung ebenfalls mit dem Hautrande des Lappens vernäht. Um im Anfang die Dachform der Knochenplatte genau zu fixieren, kann quer durch die Nase, entsprechend den Einziehungen oberhalb der normalen Nasenflügel ein Draht hindurch gezogen und beiderseits über Gummiröhrchen geknotet werden. Das Septum kann aus dem Hautrande der apertura piriformis bei deren Anfrischung in Form von zwei dünnen Hautlappen, gewonnen werden.

Von Volkmann und König verzichteten zu Gunsten der ungehinderten Nasenatmung auf die Bildung eines Septums ganz. Nach Verlauf von 3 Wochen wird der Stiel des Stirnlappens durchschnitten, zurückgepflanzt und die Nase völlig in den Defekt genäht.

Ein ganz neues Verfahren der totalen Rhinoplastik mittels eines Hautknochenlappens aus dem Vorderarm, brachte

Israel 1895 in einem Falle zur Anwendung, bei dem infolge lupöser Zerstörung die untere Hälfte des Nasenrückens, die Nasenspitze und die Nasenflügel fehlten. Das eingeschlagene Verfahren bestand in 6 Akten, welche in eben soviel Sitzungen ausgeführt wurden.

1. Akt. 2. 10. Umschneidung eines symmetrisch zu beiden Seiten der Ulnakante gelegenen trapezförmigen Hautlappens aus dem linken Vorderarm mit carpalwärts gerichteter Schmalseite. Der kubitalwärts gelegene hintere basale Querschnitt ist in seiner Mitte unterbrochen, entsprechend der doppelten Breite des erst später anzulegende und zu umschneidenden Septums. Der 4½ cm oberhalb des processus styloideus liegende schmälere Querschnitt wird sofort bis auf den Knochen vertieft. Von der Seite aus werden nun die Hauträndер nach der Mitte zu so weit abgelöst, bis dorsal wie volar die Ulnarfläche erreicht wird. Nun wird ein 3—4 cm breite und 6 cm lange Knochenspange mit einer feinen Säge so weit abgetrennt, daß sie im kubitalen Ende seine Kontinuität mit der Ulna behält. Diese Knochenspange erstreckt sich noch 1 cm weit über die kubitale Basis des Hautlappens hinaus, um später dem angegrenzten häutigen Septum als knöcherne Unterlage zu dienen. Nun wird der gesamte Hautknochenlappen mit einem Elevatorium vorsichtig in die Höhe gehoben, an der für die Nasenspitze bestimmten Stelle von ihrer Wundfläche her mit einer feinen Stichsäge bis zur Hälfte ihrer Dicke eingesägt, schließlich unter den Hautknochenlappen eine Schicht Jodoformgaze geschoben und Hand, Vorderarm, und untere Hälfte des Oberarms rechtwinklig eingegipst.

2. Akt. 11. 10. Einschneidung eines Fensters in den Verband. Der Hautknochenlappen wird an seiner Insertionsstelle rechtwinklig nach vorn in dem der Nasenspitze entsprechenden Punkte spitzwinklig in umgekehrter Richtung abgeknickt. Dadurch wird dem Lappen eine nasenähnliche Prominenz gegeben, und diese durch eine Sil-

berdrahtplattennaht, welche in der Längsrichtung unter der abgeknickten Knochenspange hindurchführt, erhalten. Der so modellierte Lappen wird nach Entfernung der untergeschobenen Jodoformgaze in direkte Berührung mit der darunter gelegenen Wundfläche des Armes gebracht, um durch provisorische Anheilung die nasenähnliche Form zu erhalten.

3. Akt. 23. 10. Lösung dieser Verwachsung und Verhinderung einer erneuten Verwachsung durch untergeschobenes Protektiv.

4. Akt. 28. 10. Ueberpflanzung des Lappens vom Arm auf den angefrischten Nasenstumpf, der ∧förmig umgeschnitten wird. Der so umgrenzte Narbenlappen wird lospräpariert und hinabgeschlagen, um dem Armlappen als Unterfütterung zu dienen. An letzteren wird jetzt das Septum in 3 cm Breite angelegt und die dasselbe begrenzenden, parallelen Längsschnitte proximalwärts 10 cm weit unter allmählicher Divergenz fortgeführt, um mit einer Breite von 7 cm den Stil zu bilden. Nach gänzlicher Abtrennung der Knochenspange von der Ulna wird Septum und Stiel von der Unterlage losgelöst und der mobilisierte Lappen in folgender Haltung des Armes an den Nasenstumpf adaptiert: Arm spitzwinklig im Ellenbogen gebeugt und so weit erhoben, daß der Vorderarm in einem Winkel von 45 Grad zur Längsachse des Körpers hinabsteigt, Vorderarm so stark proniert, daß der Handrücken der rechten Mamma anliegt. Vernähung des Lappens mit dem Stumpfdreieck. Fixierender Gipsverband.

5. Akt. 13. 11. Durchtrennung des Stiels am Vorderarm, Vervollständigung der im 4. Akt nicht ganz gelungenen Naht an der rechten Seite.

6. Akt. 29. 11. Verkürzung des Stiels, vor Formierung zum häutigen Septum durch Faltung in der Längsrichtung. Anfrischung des Septumendes und Einnähung in einen Querschnitt direkt unter der Spina nasalis. Bildung der Nasenlöcher durch Umsäumung der entsprechenden

Ränder des Nasenlappens mit denen des in Akt 4 heruntergeschlagenen Narbenlappens.

Diese an und für sich sehr gute Methode hat vor allem den Uebelstand der verhältnismäßig langen Dauer. Bei der Vermeidung jeglicher Fehler, und in dem eben beschriebenen Falle war die lange Operationsdauer lediglich durch einige unangenehme Zufälle herbeigeführt worden, dauert diese Bildung der Nase mittels Hautknochenlappens aus der Ulna nicht länger als jede Stirnrhinoplastik.

Wieder eine andere Methode der Rhinoplastik hat Hollaender (1902) angegeben. Dieselbe kam wegen Lupus zur Ausführung. Der Defektrand wird vollständig umschnitten, mit einigen Meißelschlägen werden die beiden Nasenbeine abgeschlagen und zwar so, daß sie mit dem Hautlappen im Zusammenhang bleiben und derselbe abpräpariert. Dieser etwas federnde Lappen wird dann so weit nach unten geschlagen, daß die Spitze desselben möglichst der normalen Lage der Nasenspitze entspricht. Ueber dieses Gerüst wird dann ein einfacher Hautlappen darübergeschlagen, aus dem die Nase formiert wird. Auf die Bildung eines Septums und von Nasenlöchern wird verzichtet und zwar auf Grund klinischer Beobachtungen; denn eine freie Nasenatmung verhindert am besten ein Schleimhautrezidiv; die deszendierende Form der Tuberkulose der oberen Luftwege schließt sich ja meistens an eine bestehende Nasenstenose an.

Auf demselben Chirurgenkongreß wie Hollaender gibt Friedrich eine Modifikation des König'schen Verfahrens an. Beide Lappen werden bei ihrer Entnahme aus der Stirne mit Knochen versehen; unter aseptischem Verbande wird dann ihre Aufeinanderheilung und die Schrumpfung des breitern abgewartet; hierauf der breitere als naseninnerer, der Schmale als äußerer verwendet. Die häutigen, oft tief in die Nasengänge eingezogenen Nasenrestteile werden herausgearbeitet und auf die äußere Granulationsseite des nach innen gedrehten Lappens aufge-

heftet und mit der Epidermisleiste des äußern schmalen in Verbindung gebracht. Friedrich hat mit dieser Methode befriedigende Resultate erhalten. Auch nach mehreren Jahren hatten die so geschaffenen Nasen nichts an ihrer ursprünglich gewonnenen Profilhöhe eingebüßt.

Die Versuche an den bisher ausgeführten Methoden der totalen Rhinoplastik Verbesserungen anzubringen und zum Teil auch neue Verfahren zu ersinnen wurden ständig fortgesetzt. Sehr interessant ist ein Fall von Habs (1904). Es ist der erste derartige Fall von einer totalen Rhinoplastik (Fehlen des knöchernen und knorpligen Gerüsts) aus dem Arme mit Ueberpflanzung eines Knochenstücks. In dem von Habs beschriebenen Falle handelt es sich um eine Patientin mit totalem Nasendefekt infolge Lues, Schwund des ganzen knöchernen und knorpligen Nasengerüsts. Die Nasenbeine fehlten vollständig. Das angewandte Verfahren war folgendes: Da Radius und Ulna mit der Haut nur durch wenig lockeres Bindegewebe verbunden sind, war es von vornherein fraglich, ob eine erfolgreiche Transplantation einer derartig großen Knochenspange, wie man sie zur totalen Rhinoplastik benötigt, gelingen würde, infolge der schlechten Blutversorgung. Habs machte daher den Versuch den Knochen vor der Ueberpflanzung ins Gesicht in feste Verbindung mit der Haut zu bringen.

1. Akt. Umschneidung eines an der Ulnarseite des Vorderarms gelegenen zungenförmigen Hautlappens von 16 cm Länge, Basis 12 cm und Spitze 8 cm breit. Abpräparierung des Hautlappens und Abmeißelung einer Knochenspange aus der Ulna von 8 cm Länge und 1 cm Breite, proximales Ende der Knochenspange an der Basis des Hautlappens. Die abgemeißelte Knochenspange steht an ihrer Radialseite durch eine Periostbrücke mit der Ulna in Verbindung. Türflügelartige Umklappung der Knochenleiste, Verbindung der Wundfläche des Knochens mit der Wundfläche des Hautlappens mittels Catgutnähte. Thiersche Transplantation der Wundfläche am Oberarm, Lage-

rung des Hautlappens mit seiner freien Wundfläche auf die Epidermisseite der transplantierten Läppchen und aseptischer Verband.

2. Akt. 4 Wochen später. Der Hautlappen wird gehoben, die Periostbrücke durchtrennt; die Meißelfläche des Knochens ist mit der Wundfläche des Lappens fest vereinigt. Die Spitze des Hautlappens wird nun nach unten auf die Periostknochenseite geklappt und durch einige Nähte fixiert. Auf diese Weise war das Knochenstück in eine Düte von Haut gewickelt.

3. Akt. Dieser 3. Akt wurde infolge einer Bronchitis der Patientin erst 5 Monate nach dem 1. Akt ausgeführt, nicht 8 Wochen später, wie ursprünglich geplant. Anfrischung des Hautknochenlappens an seiner Spitze, Umschneidung eines dreieckigen Lappens im Gesicht entsprechend der Nasenwurzel, Herunterklappen dieses Lappens, sodaß eine trapezförmige Wundfläche entsteht. Hierauf wird der Arm in eine Stellung gebracht, daß der linke Oberarm am linken Ohr liegt, die Ellbogenbeuge an der Stirn. Fixierung des angefrischten Lappens des Arms an die Wunde im Gesicht mittels einer Reihe von Nähten. Fixierung des Ganzen durch einen Gipsverband.

4. Akt. 3 Wochen Gipsverband. Trennung der Basis des Armlappens. Vernähung der angefrischten Lappenränder mit der weiter nach unten angefrischten Gesichtshaut. Die Knochenspange liegt in der neugebildeten Nase mit dem Periost der Nasenhöhle mit ihrer Wundfläche dem Gesichte zugekehrt.

5. Akt. Abknickung der Knochenspange rechtwinklig durch Fingerdruck distal von ihrer Mitte. Fixierung in dieser Stellung durch Heftpflasterverband. Deckung der granulierenden Wunde am Arm durch weitere Transplantation. 4 Monate nach der Operation ist mittels Röntgenaufnahme ein Knochenschwund nicht festzustellen gewesen. Die Nase zeigt annähernd normale Größe und Form, Farbe

durch Sonnenbestrahlung normal. Das Gefühl ist bereits wieder in allen Qualitäten hergestellt.

Nun will ich einige durch ihre Operationsmethode interessante Fälle aus dem verhältnismäßig reichen Material von der Eiselschergschen Klinik herausgreifen, und kurz beschreiben.

1. Fall. 21 jähriger Strafgefangener, welchem vor zwei Jahren infolge Lupus der größte Teil der Weichteilnase entfernt worden war.

1. Akt. Hautlappen aus der Stirnmitte nach Langenbeck'scher Form, Anfrischung des Nasendefekts und Einnähung des ersteren mit gleichzeitiger Septumbildung und Flügelumsäumung. 2 Drainrohre werden in die Nasenlöcher eingeführt. Deckung des Stirndefekts mit Krauselappen vom rechten Oberschenkel.

2. Akt. Exzision eines 4 cm langen, eliptischen Hautstückes links oben am Nasenrücken. Von hier aus Unterminierung der Haut gegen die Spitze. Nach türflügelartiger Aufklappung der Haut wird aus der Tibia ein 5 cm langes und 3—4 cm breites im Querschnitt dreieckiges Knochenstück entnommen und sofort in den unterminierten Nasenrücken eingefügt. Verschluß der Wunde durch Naht. Nase verhältnismäßig etwas groß. Resultat gut.

2. Fall. 32 jährige Bauerstochter — Defekt der Nasenspitze und -flügel infolge Lupus. — Es wird versucht einen Hautperiostknochenlappen aus der Kniegegend und Patella zu verpflanzen; dasselbe mißlingt. Plastik mit Hautperiostlappen aus der Stirn. Gutes Endresultat.

3. Fall. 25 jährige Tagelöhnerin — Nase infolge Verlustes des knöchernen und knorpeligen Gerüstes vollständig zusammengesunken. In diesem Falle kam eine sogenannte Wanderlappenplastik zur Ausführung. Es wurde ein trapezförmiger Hautlappen der Brustbeingegend entnommen und sein freier Wundrand zunächst mit einem kleinen der Radialseite des linken Vorderarms angehörenden, gestielten Hautlappen vernäht. 12 Tage später konnte die bereits

eingekerbte Ernährungsbrücke am Jugulum durchtrennt und der auf den Vorderarm verpflanzte Weichteillappen an die angefrischte und mit Haut untergepolsterte Nasenwurzel gebracht werden. Nach weiteren 12 Tagen erwies sich der Lappen als angeheilt und wurde in die seitlichen Teile des Nasendefekts eingenäht. Bildung des Septums und Umsäumung der Flügel erfolgte später. Gutes Endresultat.

4. Fall. Es handelte sich um einen 13jährigen Knaben mit Verlust der ganzen Weichteilnase infolge Lupus. Es wurde wie im vorigen Fall ein gestielter Lappen aus der Brustbeingegend entnommen, in welchen jedoch eine mit Periost umkleidete Tibiaspange derart eingenäht wird, daß ersterer die Knochenperiostspange vollständig umgibt und keine Wundfläche resultiert. Der so verstärkte Lappen bedarf 37 Tage der Anheilung an den linken Vorderarm während welcher eine Sekundärnaht nötig war und nekrotische Knochenstückchen entfernt werden mußten, $2\frac{1}{2}$ Monate später wird die Verpflanzung ins Gesicht vorgenommen. 15 Tage später die Durchtrennung des Stiels am Vorderarm. Der Nasenhautrest wird herabgezogen und dessen oberer Teil mit dem untern Teil des Ersatzlappens vereinigt. Mäßig gutes Resultat.

5. Fall. 25jährige Tagelöhnerin — Nasenrücken rudimentär angedeutet, übrige Nase ganz abgeflacht, Flügel fehlend, Nasenöffnung narbenartig eingezogen.

1. Akt. Bildung eines gestielten Hautperiostknochenlappens über der rechten Clavikula mit dem Stiel sternalwärts, der eine 3 cm lange und 1 cm breite Knochenlamelle enthält. Vernähung des Unterhautzellgewebes über der Knochenspange. Schnitt an der Dorsalseite des linken Vorderarms nahe am Handgelenk und Vereinigung des Clavikularlappenrandes mit der Wunde am Vorderarm, worauf die linke obere Extremität nach Velpeau'scher Art über der Brust fixiert wird.

2. Akt. $2\frac{1}{2}$ Monate später. Freie Ränder des am Vorderarm befindlichen Lappens werden angefrischt, desglei-

chen die Umrandung der Nasenöffnung. Hierauf Naht des Lappenendes an die Nasenwurzel und der Ränder an die seitliche Defektbegrenzung. Fixation der linken oberen Extremität durch Gipsverband.

3. Akt. 2 Wochen später. Lappendurchtrennung, der transplantierte Lappen zeigt gute Ernährung. Endresultat befriedigend.

Bei allen 5 Fällen kam also die italienische und indische Methode mit verschiedenen Modifikationen in Anwendung.

Einem dem eben beschriebenen Fall 5 ähnlichen, wo das plastische Material bezw. ein Hautperiostknochenlappen ebenfalls aus dem Schlüsselbein gewonnen wurde, beschreibt Mandry (1908). Die Mandry'sche Methode ist jedoch bedeutend einfacher wie die von Leischner angegebene. Es handelt sich um eine Lupuskranke, bei der im Laufe der Jahre die ganze häutige, und knorplige Nase verloren gegangen war. Die neue Nase wird aus dem Schlüsselbein aus der Brust und Schulterhaut in folgender Weise gebildet.

1. Akt. Umschneidung eines Hautunterhautlappens, dessen 5 cm breite Spitze lateral vom linken Schlüsselbeinbrustbeingelenk sich befindet und der sich gegen seinen auf der linken Schulter gelegenen Stiel allmählig auf etwa das doppelte verbreitert. Der Lappen wird im Unterhautfettgewebe abpräpariert, wobei die Mitte mit dem Schlüsselbein im Zusammenhange bleibt. Aus letzteren wird eine ungefähr 4—5 cm lange und 1—2 cm dicke Knochenspange ausgesägt und in das mediane Ende 2 feine nebeneinander befindliche Löcher gebohrt. Hierauf wird in der Mitte des Schulterbrustlappens ein 3 cm breites und 6 cm langes Stück ausgeschnitten, dessen Basis am seitlichen Ende der Knochenspange liegt. Dieser Lappen wird an seiner Basis 180 Grad heruntergeklappt und mit der Sägefläche der Knochenspange durch Nähte vereinigt, sodaß sein freies Ende dieselbe noch überragt und diese so völlig

in Haut eingewickelt ist. Daß dadurch in dem großen Lappen entstandene Fenster wird durch Nähte geschlossen und der Lappen wieder auf seinen Defekt auf der Brust, gelegt. Hat sich nach 4 Tagen die Unterfütterung reaktionslos erwiesen, dann wird auf die beiden Wundflächen zu beiden Seiten des unterfütterten Streifens nach Thiersch transplantiert und nach 21 Tagen der Stiel an der Schulter gegen den Rücken hin verlängert.

2. Akt. 4 Wochen nach dem ersten Eingriff wird dann der an der Außenseite mit normaler Haut, an der Innenseite von normaler, teils von aus Thierschen Läppchen stammender Haut bedeckte Lappen in den Nasendefekt eingenäht, indem dieser an und seitlich von dem Nasenbein angefrischt und das durch einen kleinen Einschnitt freigelegte mediane Ende der Knochenspange unter das Nasenbein geschoben und dort durch zwei Silberdrähte fixiert wird. Die dazu nötige Haltung wurde durch eine Haube erzielt, deren Bänder nach der linken Schulter angezogen wurden.

3. Akt. Nach 14 Tagen wurde mit den seitlichen Einkerbungen begonnen und ganz allmählich die Trennung der Brücke vollzogen. Der Schulterdefekt wurde teils durch die überflüssig gewordene Brücke, teils durch Transplantationen gedeckt. Das Septum wurde zur Hälfte aus der Innenfläche der neuen Nase, zur Hälfte aus der Oberlippe gebildet. Das kosmetische Resultat war durchaus befriedigend.

Alle diese soeben angeführten verschiedenartigen Methoden, Verbesserungen und Abänderungen der totalen Rhinoplastik brachten keine grundlegenden Neuerungen oder Umwälzungen auf diesem Gebiete. Die letzte grundlegende Neuerung auf rhinoplastischen Gebiete war das Schimmelbusch'sche Verfahren. Der Hauptvorteil des Schimmelbusch'schen Verfahrens ist das fest mit den Rändern der apertura piriformis verwachsende knöcherne Dach, welches dauernd eine gute Stütze bildet. Nachteilig sind die großen zur Deckung der Stirndefekte angegebenen

Bogenschnitte mit Ablösung der Kopfhaut; denn sie vergrößern die ganze Operation um einen sehr blutreichen Akt. Die Bildung eines Septums ist sehr oft nicht möglich, weil die an der apertura piriformis sich bildenden Narbenmassen eine starke Verengerung des Naseneinganges bedingen, sodaß man gezwungen ist, Röhrchen aus Celluloid oder Silber in denselben tragen zu lassen, um die Nasenatmung zu ermöglichen. Auch die durch das Zurückpflanzen des Stieles in die Glabelle entstehende quer den Nasenrücken verlaufende Narbe wirkt sehr unschön. Trotz dieser Nachteile bildet dieses Verfahren auch heute noch die Grundlage jeder vollständigen Rhinoplastik. „Alle Verfahren, welche die feste Unterlage des Schimmelbusch'schen Verfahren wieder verlassen haben, kann ich für einen Fortschritt nicht ansehen" schreibt Lexer. Dieser war es auch, welcher die Mängel des Schimmelbusch'schen Verfahrens zu beseitigen und ihre Vorteile zu verwerten suchte.

Die weitern Einzelheiten des von Lexer ausgebildeten Verfahrens sind folgende:

Vor allem ist für eine ausreichende und dauernde Nasenatmung zu sorgen. Dies geschieht am besten, wenn man nach Fortnahme der Narben an der apertura piriformis die freigelegten Knochenränder mit dem Hohlmeißel zur Erweiterung der Apertur abträgt und darauf ins Naseninnere Hautlappen einschlägt, die man gestielt aus der Hautbegrenzung des Defekts gewinnt. Sonst unbrauchbare Reste der geschrumpften Nasenflügel oder Spitze, Reste früher gemachter, unvollkommener Plastiken sind hierzu gut zu verwenden, statt wegzuschneiden. Die Bildung des Lappens geschieht aus der Stirne mit breitem Stiel. Die in seinem Endabschnitt enthaltene Knochenplatte wird zur sofortigen und sichern Ueberhäutung mit dem Lappenende nach hinten umgeklappt. Einzelne Nähte ziehen seitlich die Hauträndер über die Knochenkanten und sorgen für ungestörte Einheilung. Der Defekt in der Stirne wird

durch Epidermis oder besser durch Hautlappen gedeckt. Nach 3—4 Wochen wird der eigentliche Stiel gebildet. Stielbildung in der zweiten Sitzung; am besten allmählich in mehrtägigen Pausen, um die Ernährung nicht zu gefährden mit Ablösung der Haut von der Glabella und der Nasenwurzel. Auf der einen Seite wird der Schnitt bis in den Defekt hinein, auf der andern senkrecht nach abwärts bis in die Höhe des inneren Augenwinkels geführt. Zwischen beiden bleibt die Lappenbrücke mit Verzweigung der Arteria angularis. Durch die eben angegebene Schnittführung wird die Umdrehung des Lappens ohne Spannung ermöglicht. Das Umdrehen und Einnähen des Lappens in den Defekt, erfolgt wie bei Schimmelbusch nach dachförmiger Aufstellung der Knochenplatte und Anfrischung der Defektränder. In der 3. Sitzung geschieht die Septumanlage und die dachförmige Knickung der in der Mitte durchsägten Knochenplatte. Volkmann und König haben dagegen die Ansicht vertreten, daß ein Septumersatz bei totaler Rhinoplastik, wo eine Verengerung des Naseneinganges durch Schrumpfung wahrscheinlich ist, namentlich bei Mitbenutzung von Knochen, besser unterbleibt. — Die Septumbildung wird erreicht durch Ausschneiden eines gestielten Hautlappens von 1 cm Breite, welcher in der Mitte aus der stirnwärts gerichteten Hautbekleidung des Knochenstücks, mit dem Stiele am freien Ende gebildet wird. Die auf diese Weise freigelegte Knochenplatte wird nun in der Längsrichtung durchsägt und dachförmig eingeknickt. Der dachförmigen Einknickung der Knochenplatte folgt sofort die Einnähung in die angefrischten Defektränder. In der 4. Sitzung wird dann die Stieldurchtrennung ausgeführt, mehrere Wochen später. Der Lappenstiel wird an seiner tiefsten Stelle durchtrennt, um nach oben entwickelt, möglichst weit nach der Stirne zu reichen. Hiermit fällt die beim Schimmelbusch'schen Verfahren entstehende quere Narbe weg.

Nun kommt der wichtigste Teil der ganzen Operation

an die Reihe. Die Modellierung der künftigen Nase. Die Bildung der normalen Einsenkung der Nase geschieht auf folgende Weise: In der Höhe des Augapfels wird die vor dem Augenwinkel liegende Narbe bis auf den Knochen durchtrennt, alles ödematöse oder verdickte Bindegewebe entfernt und am vordern Wundrand jeder Inzisionswunde ein halbspindeliges Hautstreifchen entfernt und an die Wunden beiderseits durch genaue Nähte vereinigt. Zur Bildung der Nasenspitze wird ein symmetrischer Bogenschnitt etwas vor der Basis des vorgebildeten Septums gemacht, von wo aus die Haut mit dem Elevatorium von dem untern Teile des Dachfirstes abgehoben und so zum Empfang eines Knochenstückchen vorbereitet wird, das Lexer stets von andern Menschen bei Gelegenheit (Amputation, Resektion etc.) gewonnen hat; kann aber auch aus der Rippe oder der Tibia desselben Patienten entnommen werden. Das Knochenstückchen wird längsoval gebildet, an seiner einen Seite mit einer seichten Furche versehen, um der Firstspitze gut aufzuliegen, während die äußere periosttragende Fläche etwas gewölbt vorspringt, und dann in die Wundtasche hineingeschoben. Man tut gut, das Knochenstückchen in den ersten Tagen durch Stecknadeln zu fixieren. Der halbmondförmige Defekt wird der Vernarbung überlassen. Zur Bildung der Nasenflügel trägt schon der vorhin angeführte Bogenschnitt bei, indem seine Vernarbung eine kleine Kerbe hinterläßt. Um diese Einkerbung zu verstärken, wird dann von dem Bogenschnitt aus an dem unteren Rande des Knochendaches mit der Kneifzange eine kleine Einkerbung gemacht. Die hintere und obere Umrandung der Flügel erreicht man durch Ausschneiden eines kleinen, krallenförmigen Hautstückes, worauf der hintere Rand des Defekts mit dem subkutanen Gewebe des vorderen Randes vernäht wird, woraus eine leichte Einziehung resultiert. Das Septum cutaneum wird gebildet, indem der bereits vorgebildete und inzwischen geschrumpfte Septumzipfel an seiner Spitze ange-

frischt und in eine kleine Wunde am Naseneingang eingepflanzt wird.

Nachdem seinerzeit Israel zum ersten Mal einen Hautperiostknochenlappen aus der Ulna zur Bildung einer Weichteilnase verwandt hat, hat Lexer auch dieses Verfahren in 3 Fällen in etwas abgeänderter Weise zur Anwendung gebracht und zwar unter Zuhilfenahme der freien Knochen- und Knorpeltransplantation. Lexer versuchte mit Erfolg die Einheilung von 2 mit Periost versehenen Knochenstücken, die er amputierten Gliedern oder der Tibiavorderfläche der Patienten entnahm. Die beiden Knochenplatten wurden direkt unter die Haut paralell zu einander gebracht, sodaß man sie später dachförmig aufstellen kann. Nach Einheilung der Knochenplatten wird die, zunächst nur von 2 parallelen Einschnitten aus gelöste und über den Platten wieder festgeheilte Haut, lappenförmig mit proximalem Stiele so umschnitten, daß die nur aus Haut bestehende Lappenspitze zur inneren Bekleidung des übrigen verwendet werden kann. Ist sodann die Septumbildung, wie früher beschrieben, und die dachförmige Aufstellung erfolgt, so kann die Ersatzmasse— ungefähr 3 Monate nach Einpflanzung der Knochenstücke überpflanzt werden, wobei der Arm am Kopf mit Segeltuchheftpflaster befestigt wird. An Stelle der 2 Knochenplatten kann man auch eine einzige Knochenplatte einheilen lassen; im übrigen wird dann ähnlich wie beim Schimmelbusch'schen Verfahren vorgegangen. Diese breiten Knochenplatten entnimmt man am besten der Tibia. Der dreieckige Querschnitt dieses Knochens erlaubt auch ein vollständiges Knochengerüst durch entsprechendes Aussägen zu gewinnen, wobei die enthaltene Mulde von der Knochenmarkhöhle als Naseninneres verwendet werden kann. Auch die Gegend über der Ulnakante dicht oberhalb des Handgelenks oder vor dem Bicepsansatz kann zur Gewinnung des Knochengerüstes verwendet werden. Der Vorteil dieser abgeänderten italienischen Methode ist der, daß jede Narbe

im Gesicht unterbleibt. Die große Qual der 2—3 Wochen dauernden Armfixierung kann dadurch bedeutend gemildert werden, daß man die Patienten auffordert, schon vorher eine Lage des Arms auszuprobieren, in der sie mit der Gesichtsseite auf demselben liegen und schlafen können. Auf einen Gipsverband verzichtet Lexer und wendet starkes Segeltuchheftpflaster an.

Handelt es sich nur um den Ersatz von einzelnen Nasenteilen, des einen oder andern Nasenflügels, der Nasenspitze oder des Septums, Defekte, wie sie durch Lupus, Lues, Carzinom und schwere Traumen sehr häufig hervorgegerufen werden, so tritt die partielle Rhinoplastik in ihre Rechte. Auch die letztere hat Dieffenbach in weitgehendsten Maße gefördert und ausgeübt. Er war überhaupt der erste, welcher sich speziell auch mit diesem Kapitel der Rhinoplastik beschäftigte. Dieffenbach bildet die Nasenflügel aus der Wangen- oder Stirnhaut. Seine ersten Versuche, den Nasenflügel aus der Wangenhaut zu ersetzen, mißlangen, da der neugebildete Teil immer sehr dick wurde, sich zu sehr abrundete und durch Andrängen an die Scheidewand die Nasenöffnung schloß. Später geriet er indessen auf den Gedanken, bald durch Umschlagen des Randes nach innen, bald durch zwei kleine, nach innen umgekrämpte, nach vorn und hinten eingeschlagene Hautläppchen die Schließung der Nasenlöcher zu verhindern. Der Wangenlappen soll gehörig groß, 1/3 größer sein als der Umfang des Nasenflügels und die Form einer Pyramide haben, die an ihrer Spitze mit der Wange in Verbindung bleibt. Zur Vermeidung unschöner Narben, die in vielen Fällen einen Zug auf ihre Umgebung ausüben, empfiehlt Dieffenbach sein Verfahren des Flügelersatzes aus der Stirnhaut als für die Mehrzahl der Fälle passender und einen schönen kosmetischen Erfolg gebend. Nach Abtragung der Stumpfränder wird ein hinreichend großer Stirnlappen umschnitten, die Seite der Nase gespalten, der Lappen zur Seite umgedreht, herabgeschlagen und durch

umwundene Nähte vereinigt. Die Exstirpation der Brücke und die neue Vereinigung nahm Dieffenbach in dem einen Falle erst 6 Wochen nach der ersten Operation vor.

Der Defekt eines Nasenflügels nebst einem großen Teil der Seitenwand der Nase, läßt sich ebenfalls am schönsten durch einen gestielten Hautlappen aus der Stirne decken. Es genügt dabei das Umsäumen des Lappenrandes am Nasenflügel. Einen solchen Fall beschreibt Rinne (1879) auf dem Chirurgenkongreß.

Helferich beschreibt einen durch seine eigenartige Operationsmethode interessanten Fall. Es handelte sich um einen Studenten der Medizin, dem bei einer Schlägermensur die Nasenspitze abgeschlagen worden war; vom linken Nasenflügel war nur sehr wenig, vom rechten Nasenflügel etwas mehr stehen geblieben. Das Septum narium war in gleicher Richtung durchgeschlagen worden. Der Ersatz bot gewisse Schwierigkeiten, da das Gesicht des Patienten von zahlreichen Schmissnarben bedeckt war. Helferich entnahm aus narbenfreien Teilen der linken Gesichtshälfte einen Lappen zur Unterfütterung mit der Basis in der Wange nahe am Nasenflügelrest. Er wurde umgeklappt, sodaß er mit dem rechten angefrischten Nasenflügelrest vereinigt werden konnte. Der rechte Lappen hatte seine Basis an der Nasenwurzel und wurde unter mäßiger Stieldrehung so über den rechten Nasenflügel verschoben, daß er auf die Wundfläche des unterfütterten Lappens zu liegen kam. Sorgfältige Vereinigung. Nach 2½ Wochen wurde die Basis des unterfütterten Lappens durchtrennt, und die Vereinigung mit dem nun wieder zu Tage gebrachten, linken Nasenflügelrest vollzogen. Auf die Bildung eines Septums wurde verzichtet. Die Operation ergab ein leidlich gutes kosmetisches Resultat.

Fehlt die Seitenwand der Nase und die Nasenflügel und ist die Stirnhaut nicht verwendbar, so nimmt man nach von Langenbeck den Lappen aus der gesunden Seite der Nase. Es wird ein rechteckiger Lappen aus der gesun-

den Seite ausgeschnitten, dessen unteres Ende dicht oberhalb der Nasenflügelränder liegt; die beiden Parallelschnitte verlaufen schräg nach oben über den Nasenrücken zum innern Augenwinkel der verletzten Seite, wobei in der Mitte ein schmaler, dreieckiger Streifen stehen bleibt. Der Lappen wird dann vom knorpeligen Teile der Nase abpräpariert und herübergeklappt. Der neue Nasenflügelrand wird umsäumt, der entstandene Defekt sofort mit Epidermis oder Kutisstreifen bedeckt.

Zur selben Zeit gab Professor Busch ein anderes Verfahren für den Fall, daß außer dem Flügel, auch noch das Septum und die Nasenspitze fehlen, eventuell auch noch ein Stück des Nasenrückens. Nachdem in diesem Falle die andere Nasenhälfte zu wenig Substanz geliefert hätte, nahm er die Haut über den Nasenbeinen, den processus nasales der Oberkiefer und deren unmittelbare Nachbarschaft. Die Verbindungsbrücke wird möglichst weit nach unten neben den gesunden Nasenflügel verlegt. Sollte die Haut des Nasenrückens nicht allein hinreichen, so muß man freilich auch die Stirn benutzen, jedoch braucht man niemals weit hinaufzugehen, sodaß man, selbst bei totalem Defekt einer Seite, doch nicht weiter als bis zur Glabella schneiden braucht. Die Wunde, welche durch das Loslösen des Lappens entstanden ist, überläßt man am besten der Granulation. Beim Studium dieses Falles fand ich auch die erste sichere Beobachtung über die Innervation von überpflanzten Hautteilen. Es kommt vor, besonders wenn der Lappen schräg aus der Stirn geschnitten wird, daß kleine Nervenstämmchen intakt bleiben und der Kranke sofort nach der Operation deutliche Empfindungen im transplantierten Lappen hat. Da aber gewöhnlich der Lappen senkrecht aus der Stirne geschnitten wird, bleiben nur selten einzelne feine Nerven erhalten. Im Laufe der Zeit entwickeln sich dann neue bezw. die Nerven der Nachbarschaft wachsen durch die Narben hindurch in die neue Nase hinein. Busch hat hierfür auch den anatomischen

Beweis geliefert, indem er Gelegenheit hatte, an einem Kopf, mit einer durch Stirnhautplastik ersetzten Nase, eines hingerichteten Mörders die Nerven zu präparieren und durch die Narbe hindurch zu verfolgen.

Zum ersten Male wurde von De Quervain (1902) 2 Fälle beschrieben, in welchem er Defekte der Nasenseitenwand aus dem Septum deckte.

Fall 1. 52 jähriges Fräulein mit Rundzellensarkom, vom rechten Orbitalboden ausgehend. Unter anderm mußten auch die Weichteile des rechten Augenwinkels entfernt werden, was zu einem ziemlich großen Defekt führte. — Vom Defekte aus wurde aus dem Septum ein 4 eckiger Lappen mit oberer Basis ausgeschnitten. Darauf wurde mit dem Finger in das linke Nasenloch eingegangen und ohne Mühe durch kräftigen Druck der Septumlappen an seiner oberen Basis abgeknickt und in den Defekt gedrängt. Hierauf wird auf der rechten Seite die Schleimhaut abgelöst, der Lappen durch Nähte mit den Defekträndern vereinigt, und durch einfache Plastik mit Haut bedeckt. Heilung per primam intentionem.

Fall 2. 18 jähriger Patient mit Nasenrachenfibrom. Durch die Operation entstand ein ähnlicher Defekt wie im vorhergehenden Fall, der jedoch in diesem Falle auf die benachbarte Wangenhaut übergriff, den Nasenrücken aber nicht erreichte. Deckung des Defekts auf dieselbe Weise.

Nach der jetzt gebräuchlichsten Methode, einen Nasenflügel zu ersetzen, nimmt man einen kleinen Lappen aus der Gegend der Nasolabialfurche, welcher an seiner dem Defekt anliegenden Brücke gedreht wird. Ist die Wangenhaut für diese Zwecke nicht benützbar, z. B. wegen Lupusnarben, so kann man nach O. Weber den Lappen aus der Oberlippe nehmen, selbstverständlich nur bei Frauen. Der Lappen wird genau in der Mitte der Oberlippe, entsprechend dem Philtrum in der Größe eines Daumengliedes umschnitten, sodaß der abgerundete Rand bis an den Lippensaum reicht und die Brücke am Nasenseptum stehen bleibt.

Es wird nur die Haut der Oberlippe benutzt. Der Lappen wird dann nach aufwärts geklappt und angeheftet, ohne seinen Stiel zu durchschneiden. Die Wunde in der Oberlippe wird durch Naht vereinigt und eventuell entstehende Rüsselform der Oberlippe durch Exzision eines 3 eckigen Stückes aus der Mitte derselben beseitigt. Einige Wochen später, nach Anheilung des Lappens wird der Stiel durchtrennt, die Innenseite des Lappens, die sich mit Granulationen überzogen hat, angefrischt, der Stiel nach oben umgeschlagen, um den Rand des Flügels zu umsäumen.

Nach Dreesmann kann auch die seitliche Partie der Oberlippe zur Nasenflügelplastik verwendet werden, wenn anderes Material fehlt.

Beck verwendet einen Teil der Unterkieferlippe und des Kinns hierzu. In dem von ihm beschriebenen Falle handelt es sich um eine Patientin, die seit 3 Jahren an Epitheliom der Nase litt mit Zerstörung der linken Nasenseite. Das Gesicht der Patientin bedeckten zahlreiche Narben, welche von früheren rhinoplastischen Eingriffen herrührten. Infolge Rezidivs waren die Erfolge dieser Operationen wieder vernichtet worden. Für die Deckung kam daher nur Unterlippe und Kinn in Betracht. Es wurde ein 3 eckiger Lappen aus der ganzen Dicke der Unterlippe geformt. Der Schnitt begann etwa ein Zoll einwärts vom linken Mundwinkel und erstreckte sich bis zum Unterkiefer. Von dort wurde er mundwinkelwärts zurückgeführt und endete einen halben Zoll weit unterhalb des Mundwinkels, um eine geeignete Brücke zu hinterlassen. Nun wurde der Lappen, welcher einem gleichschenkligen Dreieck glich, gedreht, sodaß seine Spitze an den obersten Winkel des Defekts genäht werden konnte. Die obern Teile des Lappens konnten apponiert und mit Seidennähten befestigt werden. Ein Teil des Lappens mußte vorderhand frei bleiben. Der durch Entnahme des Lappens geschaffene Hiatus der Unterlippe wurde direkt vereinigt. Nach Verlauf einer Woche durchschnitt Beck zwei Drittel des

Lappens und vier Tage später den dünnen Rest der Brücke. 6 Wochen nach der Operation ist die Schleimhaut der Lippe vollständig erhalten geblieben, der Lappen selbst tadellos eingeheilt. Das Unterlippenfragment bildet nun den linken Nasenflügel. Der Hauptvorteil dieses Verfahrens liegt nach Becks Ansicht darin, daß er für eine Auskleidung des Lappens mit Schleimhaut sorgt und dadurch natürliche Verhältnisse nachahmt.

Die Entstellung, welche durch kleinere Defekte am Rande des Nasenflügels oder durch dessen narbige Verzerrung nach oben hervorgerufen werden, lassen sich durch Ablösen der Haut von einem Winkel- oder Bogenschnitt aus sehr einfach ausgleichen. Der darauf an seine normale Stelle verschobene Rand wird in seiner neuen Lage dadurch erhalten, daß man die ∧-förmige Wunde ⅄-förmig vernäht, oder daß man den durch den Bogenschnitt entstandenen Defekt durch ein ungestieltes Kutisläppchen deckt. Nach einem Verfahren von Fritz König wird der Defekt eines Nasenflügels durch ein entsprechendes Stück von der Ohrmuschel gedeckt.

Bei fehlender Nasenspitze kann der Defekt, wenn er nur oberflächlich ist, am besten durch einen ungestielten Hautlappen gedeckt werden. Bei breiter Anfrischungsfläche heilt derselbe gut an. Ist dies nicht möglich, wenn auch die Knorpel in der Spitze fehlen, dann kann man gestielte Hautlappen aus der Stirne, dem Nasenrücken oder der Wange und die ungestielte Plastik aus der Ohrmuschel verwenden.

Küster beschreibt einen Fall, bei der er die Nasenspitze und auch das Septum aus der Haut des linken Oberarms ersetzte. Es handelt sich um ein 19jähriges Mädchen mit Lupus, bei dem nach Möglichkeit entstellende Narben im Gesicht vermieden werden sollten.

Payr beschreibt einen Fall, bei dem durch ein Carcinom die Nasenspitze, große Teile beider Nasenflügel und fast das ganze häutige und knorplige Septum ausgiebig

ulzeriert und zerstört waren. Der Kranke bat dringend die Stirnhaut nicht zur Deckung des Defektes zu verwenden. Nach Entfernung des karzinomatösen Gewebes wurde zur Deckung des ausgedehnten Defekts geschritten. Rechts und links wurden zwei lange 2½ cm breite Hautlappen den Nasolabialfurchen entsprechend bis zum Kieferrand reichend, gebildet, von ihrer Unterlage abgelöst und an ihrer Basis 1 cm nach außen von den Nasenflügeln hängen gelassen. Die Defekte in der Nasolabialfurche ließen sich fast ganz linear schließen ohne eine Entstellung des Antlitzes. Die beiden Lappen wurden nun mit der Wundfläche nach der Außenseite aufgerollt, sodaß sie in der Mitte zur Bildung des Septums zusammentrafen. Nach Durchtrennung der Stiele konnten die Lappen zur Bildung der Spitze mit den angefrischten Rändern der Nasenflügelreste vereinigt werden. Die Ueberhäutung der gramulierenden Wundflächen der beiden Lappen am Nasenrücken ging so schnell von statten, daß eine Transplantation überflüssig wurde. Der kosmetische Erfolg war sehr befriedigend. Das eben angegebene Verfahren bildet eine weitere Ausbildung des 1879 von Thiersch gemachten Vorschlags zur Untefütterung der Nase bei totaler Rhinoplastik. — Von Hakker gab ein sehr zweckmäßiges Verfahren der Nasenflügelbildung an, bei dem ein der Nasolabialfalte entnommener Lappen mit der epidermisüberkleideten Fläche gegen die Nasenhöhle sehend, über den Defekt gelegt wird und durch einen v. Langenbeck'schen Hautlappen von der andern Nasenseite eine Deckung seiner Wundfläche erfährt. Die letztere Deckungsweise durch den v. Langenbeck'schen Lappen ist jedoch keineswegs nötig.

Friedrich gibt folgendes Verfahren an, durch das er bei lupösen Defekt der Nasenspitze ein gutes plastisches Resultat erzielte. Man führt in einer Entfernung von 1½—2 cm beiderseits parallel zum Rand des Defekts einen Schnitt nach dem Nasenrücken, sodaß dadurch ein Dreieck mit der Spitze nach oben, entsteht. Die Schnitte

werden über die Nasenwurzel hinauf stirnwärts verlängert ungefähr 2½ cm und zwar bis auf den Knochen. Die ganze umschnittene Haut wird mitsamt dem Periost lappenförmig bis nahe an den Defektrand abgelöst und Handschuhfingerartig umgestülpt, die Haut nach innen, die Wundseite nach außen. Die Wundfläche wird entweder mit Thiersch'schen Läppchen oder durch einen schmalen Stirnhautlappen gedeckt. In einer spätern Sitzung werden dann die Umschlagstellen an der Basis des Lappens zu kosmetisch besserer Nasenflügelform ummodelliert. Bei einer vor 4 Jahren operierten Patientin ist das kosmetische Resultat bis zum heutigen Tage ein recht befriedigendes geblieben.

Wieder ein anderes Verfahren zur Herstellung der Nasenspitze gibt Henle an.

1. Fall. 14jähriger Junge, Nasenspitze fehlt; dieselbe springt kaum mehr vor, wie die Oberlippe. — Es wurde in der Mittellinie des Septums ein Schnitt gemacht von der Länge der Nasenlöcher und mittels eines spitzen Skalpells eine Höhle hergestellt. Inzwischen wurde rechts der Knorpel einer der untern wahren Rippen freigelegt und aus seiner nach oben gekehrten Fläche ein reichlich 3 cm langes, etwa 1 cm breites, und 3—4 mm dickes Stück unter sorgfältiger Schonung des Perichondriums excidiert und mit der Konkavität nach unten in die vorher geschaffene Höhle implantiert. Glatte Heilung. Tadellose Nasenform.

2. Fall. Soldat. Schußverletzung. Nasenspitze fehlt. Weichteile (Nasenflügel) und Knorpelgerüst hochgradig defekt. Die Nase scheint abgeschnitten durch eine Linie, welche die Mitte des früheren Nasenrückens mit der Mitte des Septums verbindet. Unter Heranziehung der Wangenhaut wurde aus dem Nasenreste eine hinreichend große Weichteilnase geformt. Freilegung des 6. und 7. Rippenknorpels, Herausnahme von 2 je 4 cm langen 3—4 mm dicken Stückes, Formung eines ½ cm breiten, 3½ cm langen Knorpelstückes, welches den Nasenrücken bildet, und eines

halbmondförmigen 2 cm langen Stückes, welches das untere Ende des Nasenknorpels stützt. Resultat gut.

Leischner beschreibt verschiedene Fälle von partieller Rhinoplastik aus der Eiselberg'schen Klinik, die wieder verschiedene Neuerungen auf diesem Gebiete darbieten.

1. Fall. Defekt des linken Nasenflügels nach Nomaplastik mit gestieltem gedoppelten Hautlappen vom linken Oberarm; mäßig gutes Resultat.

2. Fall. Partieller Defekt am linken Nasenflügel nach Lupus; Deckung desselben mittels eines gestielten Hautläppchens aus dem rechten Unterarm. Gutes Resultat.

3. Fall. Bei diesem wurde ein Defekt am rechten Nasenflügelrand nach Entfernung eines Hämangioms mit einem nicht gestielten Hautknorpelläppchen aus dem Ohr gedeckt. Sehr gutes Resultat.

Beim Ersatz der Nasenspitze gibt wohl die besten Resultate die ungestielte Verpflanzung eines Teiles der Ohrmuschel nach Lexer, wenn man das Ersatzstück als ein breites Oval der Aushöhlung der Ohrmuschel entnimmt. Bei der Excision ist darauf zu achten, daß die hintere Hautdecke mehrere Millimeter über den Wundrand der innern und des Knorpels vorsteht. Denn erstens schrumpft sie stärker und zweitens wird sie beim Einnähen in den Defekt durch größere Wölbung des Knorpels noch mehr in Anspruch genommen. Die Lücke im Ohr schließt man durch gestielte Hautlappen aus der vordern und hintern Seite der Ohrmuschel. Das Einnähen des entnommenen Stückes in den Nasendefekt erfolgt mit Verwendung von dessen Rändern zur Unterfütterung, wie beim Ersatz der Nasenflügel. An der Stelle, wo das angefrischte Septum mit dem Ersatzstück zusammentrifft, muß aus der Innenhaut des letzteren ein kleiner Keil ausgeschnitten werden. Auf die geschilderte Weise hat Lexer 3mal die verloren gegangene Nasenspitze ersetzt; 2mal mit bestem Erfolg.

Zum Schlusse des Kapitels der partiellen Rhinoplastik möchte ich noch kurz die Bildung des Septums besprechen. Zum Teil habe ich sie schon früher bei den verschiedenen Methoden der totalen Rhinoplastik erwähnt.

Dieffenbach bildete das Septum entweder aus der Stirnhaut zusammenhängend mit dem Stirnlappen bei totaler Rhinoplastik oder aus der Oberlippe. Dasselbe wurde in letzteren Falle durch Ausschneiden eines Streifens von 3/4 Zoll Breite aus der ganzen Dicke der Oberlippe gewonnen. Der schmale Lappen wird dann mit der Schleimhaut nach außen, nach oben geklappt und mit der angefrischten Nasenspitze vereinigt. Bei sehr schmaler Oberlippe kann man auch einen horizontalen Lappen aus der Oberlippe herausnehmen. Die so gebildeten Septa atrophierten jejoch leider sehr bald.

Ein Verfahren zur Gewinnung des Septums aus der Nasendecke gibt Hueter an. — Der Lappen wird aus dem Nasenrücken so gebildet, daß er von der Nasenspitze aus etwas schräg gegen die Nasenwurzel verläuft. Diese schräge Richtung erleichtert die Drehung des Lappens. An den oberen Teilen des Lappens, welche zu den untern Teilen des neuen Septums werden, kann man das Periost vom processus frontalis des Oberkiefers mit in die Lappensubstanz aufnehmen. Dieses Periost soll nach Hueter's Erfahrungen einen Streifen neuer Knochensubstanz bilden und dadurch dem Septum mehr Festigkeit verleihen.

Labat entnahm wegen Vernarbung der Schleimhaut ein gestieltes Läppchen aus der Hand zwischen Daumen und Zeigefinger und brachte es als Septum zur Anheilung. — Sedillot bildete ein doppeltes Septum, indem er das aus der Stirnhaut gebildete mit einem zweiten aus der Oberlippe entlehnten und in die Höhe geklappten Hautlappen so zusammenheftet, daß beide sich mit ihren blutigen Flächen berühren. Dupuytren und Nikoladeni benutzten beim Septumersatz aus der Oberlippe nur einen aus Haut gebildeten Lappen. Lexer formiert als

Septum einen länglichen Lappen aus der Innenseite der Schleimhaut der Oberlippe mit dem Stiel am Zahnfleischrand, rollt den Lappen durch Nähte zu einem Bürzel zusammen, zieht diesen oben durch die Mitte der Oberlippe hindurch und befestigt ihn an der Spitze der Nase. Die rote Farbe der Schleimhaut verliert sich allmählich und fällt durch Eintrocknen nicht weiter auf. In Fällen mit gut erhaltener Scheidewand läßt sich nach Frangenheim der untere Rand desselben lappenförmig mit hinten liegendem Stiele nach unten vorziehen und an der Spitze einnähen. Auch ein freies Stück vom Rande der Ohrmuschel kann Verwendung finden.

Die dritte Abteilung der plastischen Operationen an der Nase bildet die Korrektur der Sattelnase. Der knorplige Teil der Nase, also Spitze und Flügel und Septum sind erhalten, aber nach oben verzogen, während der ganze Nasenrücken stark eingesunken ist. Die häufigste Folge dieser Nasenveränderungen bilden syphilitische Prozesse und tertiäre Lues im Naseninnern, durch welche das ganze knöcherne Gerüst samt der Nasenscheidewand, ferner auch alle Muscheln und der Boden der Nasenhöhle zerstört werden können. Die traumatische Sattelnase entsteht durch Depressionsfrakturen des Nasenrückens. Auch durch im Anschluß an schwere Verletzungen, auftretende langdauernde Eiterungen und Nekrose kann sie zustande kommen. Selten wird die Sattelnase durch die tuberkulöse und akute Ostitis der Nasenbeine hervorgerufen.

Geringe Formen der Sattelnase lassen sich durch Paraffininjektion nach Gersuny beseitigen. Ist die Sattelnase stark ausgeprägt, so genügt die Praffininjektion nicht, zumal wenn noch starke Narbenschrumpfungen vorhanden sind. Man muß daher operativ vorgehen.

Ob vor Dieffenbach bereits der Versuch gemacht worden ist, derartige korrigierende Operationen vorzunehmen, darüber konnte ich nichts in Erfahrung bringen. Bekannt ist nur, daß Klein (1826), Rust (1817) und

Galenzowsky den Versuch machten ein Metallgerüst unter die Nase einzuheilen. Diese Versuche schlugen ebenso wie ein Versuch Dieffenbachs fehl. Jedenfalls war Dieffenbach der erste, der es unternahm, die entstellenden Depressionen des Nasenrückens zu beseitigen. Eine dieser Methoden bestand darin, daß er die Haut der alten Nase, die zu einer neuen benutzt werden soll, in 3 Teile zerlegt, die beiden Seitenwände und den Nasenrücken, aus der Tiefe hervorzieht, dann nach Art der Gewölbesteine beschneidet, und sie wieder zusammenfügt. In einem anderen Falle wandte er diese Methode an: Medianschnitt auf dem Nasenrücken zwischen den Augenbrauen beginnend bis zur Nasenspitze — Ablösung der Hauträndер bis zur Wangenhaut — Ausschneidung eines ovalen Lappens aus der Stirnhaut und Herunterklappung auf den Nasenrücken. Darüber Vernähung der Hauträndер. Hierbei ist darauf zu achten, daß der Lappen nicht zu stark eingekeilt wird, weil dann Nekrose eintritt. Diese seine Methode nannte Dieffenbach Unterpflanzung. Eine kleine Modifikation des eben beschriebenen Verfahrens besteht darin, daß der Stirnlappen erst allmählich versenkt wird und in Abständen aus seiner Mitte ein nach oben und unten zugespitzter Hautstreifen ausgeschnitten wird. Außerdem beschreibt Dieffenbach noch 2 Fälle, wo es sich um Einsenkung in der Mitte des knorpligen Nasenrückens handelt, also um nicht ganz typische Sattelnasen. In dem einen Fall beseitigte er die Verunstaltung durch Exzision eines keil- oder winkelförmigen Stückes aus der Nase, im andern durch Ausschneiden eines stehenden Ovals aus der ganzen Dicke der Nase und nachherige Vereinigung. Die Augenblicksresultate dieser verschiedenen Dieffenbach'schen Methoden scheinen ja recht gute gewesen sein, ob sie von Dauer gewesen sind, ist nicht ersichtlich, jedenfalls sehr unwahrscheinlich.

Leisrink (1877) beschreibt einen Fall von stark ausgeprägter Sattelnase bei einem 3jährigen Jungen. Na-

senbein, Vomer und Septum fehlten. Er teilte die Nase durch einen etwas oberhalb des Ansatzes des rechten Nasenflügels beginnenden, bogenförmig über die ganze Nase zum linken Nasenflügelansatz verlaufenden Schnitt und einen darauf senkrechten Schnitt, der an der Nasenwurzel begann, in 3 Teile. Die so erhaltenen Lappen wurden zurückpräpariert und ein Bernsteingerüst eingefügt. Zur Verminderung der Spannung wurde der quere Schnitt noch etwas in die Wange hinein verlängert und der Lappen über dem Gerüst wieder vernäht. 5 Monate nach der Operation wurde das Gerüst noch ohne Beschwerden getragen. Von einem Dauererfolg konnte ich nichts finden.

Eine Anlehnung an die Methode Dieffenbachs stellt die Methode Bardelebens dar, welcher auch einen Stirnlappen als Unterfutter benutzt. Er entnahm der Stirne einen Hautperiostlappen und klappte ihn herunter ohne ihn zu drehen mit der Epidermis nach innen. Die Tendenz des Lappens sich aufzurichten, soll stark zur Aufrichtung der Nase beigetragen haben; ferner hat sich später Knochenneubildung nachweisen lassen, die der Nase ihre Stellung sicherte. Der Erfolg soll ein sehr guter gewesen sein.

Als dann später Langenbeck sein neues Verfahren der totalen Rhinoplastik angab, empfahl er diese Methode auch für die Aufrichtung von Sattelnasen. Langenbeck selbst hat jedoch diese seine Methode nie in Anwendung gebracht. In 2 Fällen von Sattelnase hat er folgendermaßen operiert: Die ganze Nase wurde umschnitten, die eingesunkene Nasenspitze mit der Haut aus der Tiefe herausgeholt. Der Stirn wurde dann ein hufeisenförmiger Hautlappen entnommen und zur Unterfütterung der Nase benutzt. In einem Fall war das Resultat ein sehr gutes.

Ollier suchte den Wiederaufbau mit Benutzung des Stirnbeinperiosts in folgender Weise zu erreichen. Durch 2 Schnitte, welche in der Mitte der Stirn, 4 cm oberhalb der Stirn an den Augenbrauen beginnen und in einer Entfer-

nung von 6 mm an den inneren Augenwinkel vorbei schräg nach unten und außen gehen, um 6—8 mm nach außen von dem Ansatzpunkt der Nasenflügel zu enden, wird ein spitzwinkliges Dreieck umschnitten, welches die ganze eingesunkene Nase in sich enthält und welches nur unten in der Gegend der Nasenflügel und des Septums mit dem übrigen Gesicht in Verbindung bleibt. Der ganze 3 eckige Lappen wird von oben nach unten abpräpariert, in seinem obern Abschnitt wird das Periost vom Stirnbein mitgenommen. Von den Resten der Nasenbeine und der aufsteigenden Kieferfortsätze wird der Lappen (resp. die Nase) vorsichtig abgeschält. Das Periost wird hier nicht mitgenommen, da es dazu dienen soll, stützende Knochenbalken, die von dem oberen seitlichen Rande der Apertur losgemeißelt und hervorgebogen werden, mit den umliegenden Knochenteilen in Verbindung zu erhalten und zu ernähren. Bei Olliers Kranken vom Jahre 1861 war das linke Nasenbein zerstört; Ollier bildete einen $3\frac{1}{2}$ cm langen Knochenbalken aus den Resten des rechten Nasenbeins und aufsteigenden Kieferastes. Der Knochenbalken wurde nach innen und vorne zu heruntergebogen. Nachdem die knöcherne Stütze hergerichtet ist, wird die Nase durch Trennung der Narbenstränge an ihrer Rückseite möglichst entfaltet; die Spitze des Dreiecks wird in vertikaler Richtung zusammengeknifft, sodaß die mit Periost versehene Wundfläche sich mit ihren beiden Hälften zusammenlegt, und in dieser Faltung durch eine Nadel fixiert. Endlich werden die Wundränder der Wange nach außen zu etwas abgelöst und der 3 eckige Lappen wird in der Weise wieder eingenäht, daß seine Spitze durch Verschiebung um 4 cm nach unten verschoben wird. Die Nase gewinnt dadurch wesentlich an Masse und die vorher in die Höhe gestülpte Nasenspitze wird durch die Dreieckverschiebung in die normale Stellung herunterdrängt. Um eine Wiederabplattung der aufgerichteten Nase zu verhindern, werden die Wundränder der Wangen durch eine unter der Nase

durchgeführte lange Insektennadel möglichst gegeneinander gedrängt.

Für die künftige Entwicklung der Operation der Sattelnase war das von König angegebene Verfahren grundlegend. Letzteres gestaltet sich folgendermaßen: Ein Querschnitt an der tiefsten Stelle des Sattels macht die Weichteile beweglich, sodaß sie soweit nach unten gezogen werden kann, als die normale Nasenspitze stehen soll. Der hierdurch entstandene in die Nase hineinreichende Defekt wird darauf mit einem Stirnlappen verschlossen, welcher als Verlängerung des Nasenrückens mit seiner Basis an der Nasenwurzel, 6—7 cm lang und 1 cm oder noch weniger breit aus der Stirne gewonnen wird. Nach Durchschneidung von Haut und Periost wird die Kortikalis eingemeißelt, worauf der so umgrenzte Hautknochenlappen mit einem flachen Meißel von oben nach unten von der Diploe getrennt wird. Hierauf folgt die Einknickung und Umklappung des Lappens an seinem Stiele und die Einpflanzung in den Defekt, wobei die Knochenschale nach außen zu liegen kommt. Der untere Teil des umgeschlagenen Lappens wird mit der beweglich gemachten Weichteilnase so vernäht, daß der Hautrand der letzteren übersteht. Hierauf wird der Stirne ein zweiter Lappen nur aus Haut bestehend entnommen und auf die wunde Fläche des ersten Lappens genäht. Die Resultate dieses Verfahrens waren recht befriedigend. Die Nachteile des König'schen Verfahrens bestehen darin, daß der Nasenrücken etwas breit und an der Umschlagstelle besonders durch die Ueberpflanzung des Hautlappens sehr hoch ist, ferner in der Entstellung der Stirne durch zwei große Narben.

Eine wesentliche Verbesserung des kosmetischen Resultates ist von Israel (1887) angegeben worden. Zunächst wird die eingesunkene Weichteilnase durch einen queren Bogenschnitt von dem knöchernen Gerüst abgetrennt, dann wird ein schmaler, kaum $^3/_4$ cm breiter Knochenlappen nach abwärts geklappt und mit der aus ihrer

Versenkung gezogenen Weichteilnase vereinigt. Der Stirndefekt wird vernäht. Die Knochenwundfläche des transplantierten Lappens wird der Granulation und Vernarbung überlassen. Durch letztere wird die auf der Rückseite des Knochenlappens befindliche Haut derart nach vorne um seine Seitenwandungen herumgezogen, daß sie denselben schließlich zu $^2/_3$ seines Umfanges bedeckt. Nach eingetretener Vernarbung folgt als zweiter Akt die Bildung der seitlichen Nasenwände, an deren Stelle sich noch ein Spalt befindet, der zwischen den einander zugekehrten Hautdecken des alten und neuen Nasenrückens in die Nasenhöhle führt. Dies geschieht folgendermaßen: Nachdem die freischwebende Knochenspange, durch ein Häkchen scharf zur Seite gezogen wird, wird die Haut über der alten, eingesunkenen Nase durch einen medianen Längsschnitt gespalten von dessen oberen und unteren Ende je ein Querschnitt nach beiden Seiten geführt wird, sodaß nach ausgiebiger Ablösung 2 viereckige Lappen gebildet werden. Diese Lappen sind dazu bestimmt, an den wundgemachten neuen Nasenrücken befestigt zu werden, nachdem sie vorher in folgender Weise unterfüttert worden sind. Zu diesem Zwecke und gleichzeitig behufs Wundmachung des Nasenrückens werden die seitlichen Hautbedeckungen desselben von vorn nach hinten abpräpariert und die so gebildeten Läppchen nach hinten geschlagen, daß sie ihre Wundfläche nach außen kehren. An diese Stützläppchen werden dann die erstpräparierten Lappen gelagert und mit der wundgemachten Knochenspange vereinigt. Die Seitenwandungen der Nase bestehen also aus zwei Lappen mit einer innern und äußern Epidermisbekleidung und sind daher gegen Schrumpfungen und Einsinken geschützt. Israel beschreibt zwei nach dieser Methode operierte Fälle von hochgradiger Sattelnase mit gutem Erfolg.

In ähnlicher Weise hat Helferich (1888) operiert. Er hat mit einem bis zur Nasenwurzel hinaufreichenden

nach oben konvexen Bogenschnitt die Haut der Nase lappenförmig unter gleichzeitiger Lösung der Weichteilnase abgetrennt. Der knochenenthaltende Stirnlappen, der an seiner Spitze die Knochenleiste zweizipflich breit überragt, wurde in den Defekt unter die abpräparierte Haut gepflanzt. 3 Wochen später wurde der Lappen an seinem Stiel durchschnitten, die Nasenwurzel in der Mitte gespalten und 2 seitliche Lappen, ein rechts- und ein linksseitiger gebildet, welche eine Verschiebung nach abwärts bis an die konvexe obere Nasenhautgrenze und über den Stirnhautlappen hinweg gestatteten. Vernähung der Wundränder. Glatte Heilung. In der Gegend der Glabella kam eine kleine Wundfläche durch Granulation zur Heilung.

Kowallek beschreibt eine Methode von Mikulicz zur Aufrichtung von Sattelnasen, bei der jeder Hautdefekt und Narbenbildung vermieden wird. Die Prinzipien der Mikulicz'schen Methode sind folgende: Es wird von der Nasenhöhle aus subkutan oder subperiostal vorgegangen. Zum Aufbau der Nase werden nur die Residuen der alten benutzt. Durch Heranziehung der Weichteile und des Periosts der Wange mittels subperiostaler Ablösung und quer durch die Basis der Nase hindurchgeführter Silberdraht-Plattennähte wird versucht, dem Nasenrücken seine ursprüngliche Höhe wieder zu geben. Durch orthopädische Behandlung der Nase, bestehend in Einführung von Drahtbügeln in die Nasenlöcher oder Aufsetzen von Nasenklemmen, welche die Seitenwände der Nase aneinanderpressen, wird die neue Form beizubehalten gesucht. Mikulicz hat damit gute Erfolge erzielt.

Leischner berichtet über 5 operierte Fälle von Sattelnase aus der Eiselberg'schen Klinik. — 4 Fälle wurden durch Einflicken eines Hautperiostknochenlappens aus der Stirne entweder durch Stieldrehung in die angefrischte Einsattlung oder durch Herabklappung desselben als Unterfütterung für die eingesunkene Nasenhaut, operiert. — 3 Fälle mit gutem Erfolg; beim 4. Fall wurde

keine Korrektion erzielt infolge Nekrose der sekundär in die Hautplastik eingeschobenen Tibiaspange. Beim 5. Fall wurde ein gedoppelter Hautlappen aus der Innenseite des linken Oberarms genommen, da Patient die Plastik aus der Stirne verweigerte. Resultat befriedigend.

In der Folge wandte dann Schimmelbusch sein Verfahren der totalen Rhinoplastik auch auf die Operation der Sattelnase an. Der Stirnlappen wird mit einem sehr breit zulaufenden Ende gebildet und enthält eine mehr breite als lange Knochenplatte, während der schmälere Stiel nur aus Haut gebildet ist. Der große Stirndefekt kann durch Transplantation gedeckt werden, besser ist jedoch eine lineäre Narbe durch Verschiebung großer bogenförmig aus der Kopfhaut geschnittener Lappen zu erreichen. Der Hautknochenlappen wird nicht sofort verpflanzt, sondern mit Gaze umwickelt, wird er durch Heftpflaster in horizontaler Lage gehalten, bis sich reichlich gute Granulationen zeigen. Kleine nekrotische Knochenstückchen können sich unterdessen abstoßen und die Bestandteile des Lappens, Haut, Knochen und Periost sind zu inniger Vereinigung gekommen. Nach Anfrischung der Lappenränder, wird die Knochenplatte genau in der Mitte der Länge nach durchgesägt, damit der Lappen wie ein Dachfirst, die Hautfläche nach innen, aufgestellt werden kann. In dieser Form soll die Verpflanzung in den Defekt erfolgen. Der letztere wird nach Längsspaltung der ganzen Nase durch Freipräparieren an die ganze apertura piriformis gebildet, wobei die Verbindungen der Weichteilnase mit dem Knochen durchtrennt und die Hautdecken nach den Seiten abgelöst werden. Der in der eben geschilderten Weise dachförmig aufgestellte Lappen wird in den Defekt gesetzt, daß die Knochenplatte auf den Rändern der apertura piriformis aufruht. Die seitlich gelöste alte Nasenhaut bedeckt nur einen Teil des neuen Rückens an seinem Fuße. Nach etwa 3 Wochen wird der Stiel durchtrennt und dieser in der angefrischten Glabellagegend ausgebreitet und so an

seine alte Stelle verpflanzt. Ganz allmählich wird dann die längsgespaltene Haut des Nasenrückens über das neue Nasengerüst gezogen, sodaß am Schluß nur eine lineäre Narbe bleibt.

Das Streben, sekundäre Narben zu vermeiden und die Operation immer mehr zu vereinfachen, führte zu Versuchen den eingesunkenen Nasenrücken durch subkutane Unterpolsterung zu heben. Israel beschreibt 2 Fälle, bei denen er eine Knochenspange aus der Tibia zur Einheilung brachte. 2 cm langer Schnitt entsprechned der Gegend des Sattels auf der Haut des Nasenrückens; von diesem Schnitt aus Trennung und Lösung der narbigen, retrahierenden Verwachsung und Mobilisierung der Weichteilnase und herabziehen derselben. Der Längsschnitt auf dem Sattel verwandelt sich dadurch in einen rautenförmigen Schnitt. Um eine Spannung der später zu vernähenden Schnittränder zu verhindern, Unterminierung und Abtrennung der Weichteile von den beiden aufsteigenden Oberkieferästen. Hierauf Abmeißelung einer 3—3½ cm langen Knochenspange aus der Tibia mit zugespitzten Enden. Zur Aufnahme dieser zugespitzten Enden wird vom Nasenrückenschnitt aus, nach oben und nach unten ein tunnelartiger subkutaner Gang gebohrt mittels Kornzange oder Messer. Einführung des Knochenstücks durch die Nasenhöhle, richtige Lagerung — Vernähung der Schnittränder — Jodoformgazetamponade der Nasenlöcher bezw. Höhle. Das kosmetische Resultat entsprach im 1. Fall allen Anforderungen, im 2. Fall blieb es etwas hinter dem 1. zurück, weil infolge syphilitischer Zerstörung der Nasenknochen im frühen Kindesalter die Nasenspitze erheblich im Wachstum zurückgeblieben war. — De Ruyter verwandte ein dekalziniertes Knochenstückchen. Der Nachteil dieser beiden Verfahren liegt darin, daß infolge der bei schweren Fällen notwendigen Lösung der Weichteilnase von den Knochenrändern der Apertur, ein Teil der eingeführten Knochenplatte unbedeckt in die letztere sieht. Es kann infolge-

dessen leicht Eiterung und Nekrose des Knochenstückchens entstehen.

Die günstigen Erfahrungen, die von Mangoldt in der Uebertragung von Rippenknorpeln in den Kehlkopf gemacht hatte, bestimmten ihn dazu, denselben auch zur Heilung der Sattelnase zu verwenden. Die Eigenschaft, daß sich ein mit Perichondrium unter die Haut verpflanztes Knorpelstück in der Folge gegen die Perichondriumseite hin bogenförmig krümmt, ließ ihm das besonders geeignet erscheinen zur Hebung von eingesunkenen Nasen oder den erschlafften Nasenflügeln durch Einfügung der Knorpelspangen die normale Wölbung wiederzugeben. Von Mangoldt beschreibt einen Fall, bei dem er ein Stück Rippenknorpel aus der 7. rechten Rippe von 4—5 cm Länge, 1 cm Breite und ½ cm Dicke mit erhaltenem Perichondrium von einem kleinen horizontalen Schnitte an der Glabella aus unter die vorher mit der Kochersonde unterminierte Haut bis an die Nasenspitze vorschob und dann die Stirnwunde wieder schloß. Dabei blieb die nicht von Perichondrium überzogene Knorpelseite der Haut zugekehrt. Es wurde ein normales Profil erreicht.

Lexer benützt zur Beseitigung der einfachen Sattelnase, bei der die Weichteilnase nicht abgelöst zu werden braucht, ein entsprechend geformtes, halbspindelförmiges Knochenstück aus der Tibiakante samt Periost, aus der Rippe oder aus der Stirne mit Perioststiel. Von einem kleinen Querschnitt an der Nasenwurzel wird mit dem Elevatorium die Haut des Nasenrückens bis zur Nasenspitze vorsichtig abgehoben und dann das Knochenstückchen eingeführt, sodaß die gerade Fläche den Rücken bildet, die konvexe in dem Sattel ruht. Genügt diese Spange nicht, so kann noch ein Septumstützknochen eingefügt werden. Bei Sattelnase schwerster Form benützt Lexer stets die totale Rhinoplastik unter Verwendung der Nasenreste zur innern Auskleidung der untern und seitlichen Wand der Nasenhöhle.

Zum Schluß meiner Ausführungen über die Geschichte und Entwickelung der operativen Rhinoplastik und ihrer verschiedenen Methoden, möchte ich noch kurz über Prothesen zur Hebung des Nasengerüsts sprechen. — Eine durch plastische Operation gebildete Nase durch metallische Gerüste oder Hartkautschukprothesen zu stützen, ist mehrfach versucht worden, vor allem wohl aus dem Grunde, weil nach rhinoplastischen Operationen des öftern ein Einsinken und Stumpfwerden des Nasenrückens und der Nasenspitze beobachtet wurde und dazu ein langsam fortschreitendes Engerwerden der Nasenhöhle, womit eine zunehmende Behinderung der Nasenatmung verbunden war.

Die Versuche, Nasengerüste zur Einheilung zu bringen, gehen bis auf Dieffenbach zurück. Letzterer stellte ein solches Experiment an, welches mißlang. Rust machte 1817 den Vorschlag bei totalem Defekt der Nase samt den Nasenknochen die Rhinoplastik aus der Stirnhaut zu versuchen und dabei den Hautlappen über ein vorläufig angebrachtes und in der Nasenhöhle mittels Federn befestigtes, höchst subtil gearbeitetes Nasengerüst zu spannen.

Tyrell versuchte bei einer durch die Tagliacozza'sche Operation ersetzten Nase ein Platingerüst zur Einheilung zu bringen, jedoch ohne Erfolg (1835). 1852 machte Heußer denselben Versuch mit einem Gerüst aus Guttapercha.

Lossen beschreibt dann im Jahre 1898 einen ähnlichen Fall. Es handelte sich um einen 25 jährigen Mann, welcher durch eine zerspringende Pistole seine ganze Nase verloren hatte. Die Nase war durch einen Hautperiostknochenlappen aus der Stirne ersetzt worden. Derselbe starb zum Teil ab und dieselbe Operation wurde nochmals ausgeführt. Die Nase war unförmig breit, der Rücken stark vorspringend. Der zuletzt überpflanzte Lappen lag glatt auf der Unterlage auf und war, ohne einen Naseneingang zu hinterlassen, fest gewachsen. Der Verletzte hatte seit einem Jahr, so weit lag die letzte Rhinoplastik zurück,

keinen Atemzug durch die Nase tun können. Nach verschiedenen verbessernden und korrigierenden plastischen Operationen, die eine Wiederherstellung der Nasengänge und eines richtigen normalen Profils zur Folge hatten, legte Loßen eine Hartkautschukprothese ein, welche nach 4 Monaten noch anstandslos vertragen wurde; sie hält die Nasenspitze in der Profilhöhe von 2 cm und läßt ein vollkommenes freies Atmen durch die Nase zu. Die meisten derartigen Operationen sind jedoch Versuche geblieben und haben nicht an die Stelle der Nasenbildung mit solidem knöchernem Gerüst treten können.

Im Folgenden möchte ich nun zwei durch ihre neue Operationsmethode interessante Fälle von Nasenplastiken aus der chirurgischen Klinik Halle (Saale) anführen.

1. Fall. H. S., Vizefeldwebel d. R., 26 Jahre.

Vorgeschichte: Am 22. Juni 1915 vor der Lorettohöhe durch Granate Verletzung des Nasenbeins und der rechten Kieferhöhle. Entfernung eines 5 cm langen 1½ cm breiten Granatsplitters aus der rechten Kieferhöhle. In den nächsten Tagen wurden noch mehrere Knochensplitter herausgezogen. Wegen andauernder starker septischer Blutungen Unterbindung der Carotis externa am 2. Juli. Hierauf Stillstand der Blutung.

6. 7. Es wird eine doppelseitge Otitis media purulenta mit Trommelfellperforation festgestellt.

19. 7. Aufmeißelung des rechten processus mastoideus.

3. 7. Vom Feldlazarett ins Kriegslazarett nach Douai überwiesen.

17. 7. Wegen starken, sehr lästigen Speichelflusses rechts wird der Ductus Stenonianus freigelegt und seine auseinandergerissenen Enden durch Naht vereinigt. Professor Schmieden.

14. 9. Wunde geschlossen und Speichelfluß nach außen und in die Nasenwunde hineinbehoben.

9. 10. Transport des Patienten nach Halle(Saale).

Befund: Schlanker, mäßig kräftiger Körper. Innere Organe o. B. großer Defekt des Nasenrückens mit ca. zweimarkstückgroßer Eröffnung der Nasenhöhle. Das Nasenbein fehlt zu etwa zwei Dritteln.

13. 10. Operation, Professor Schmieden. In Aethernarkose ca. 2 cm langer Schnitt über dem linken Rippenbogen und freie Transplantation einer 5 cm langen, 1 cm breiten Knorpelspange unter die Haut des linken Oberarms; hierzu wurde über dem Sulcus bicipitalis, etwas über Oberarmmitte eine 3 cm lange Incision gemacht und mit der Kornzange ein entsprechend langer (ca. 10 cm) subkutaner, quer über den Biceps verlaufender Tunnel hergestellt, die kleine Wunde durch 2 Nähte geschlossen.

22. 10. Primäre Verheilung beider Operationswunden.

26. 10. Die Brun'sche Drahtkorrektionsschiene wird mit einigen cirkulären Gipsbindenlagen abnehmbar angelegt und die Nase mit 2 Metallpelotten von ihr aus nach vorn und links verzogen. Die Aufrichtung gelingt jedoch infolge des starken rechtsseitigen Narbenzuges nur unvollkommen.

29. 11. In Lokalanästhesie wird die Narbe, welche die Nasenspitze stark nach oben und rechts verzieht, exzidiert und die Brun'sche Drahtbügelschiene angelegt, täglich für 12 Stunden.

15. 12. Operation — Professor Schmieden. In Aethernarkose Umschneidung und Ablösung eines gebogenen, gestielten Haut- und Unterhautfettgewebslappens von der rechten Stirnseite, Basis dicht oberhalb der Nase 4½ cm breit. Länge des Lappens 10 cm. Breite 5 cm. Nach Exzision des die Ränder des Nasendefekts einnehmenden Narbengewebes wird der Lappen zum Ersatz der Nasenschleimhaut mit der Epithelseite nach innen heruntergeschlagen und mit sorgfältigen, dichten Seidenknopfnähten mit den Schleimhauträndern unten und zu beiden Seiten vereinigt. Vioformgazeverband. Die Gewebsblutung war

außerordentlich stark; es gelang nur mühsam unter Zuhilfenahme des Bellocq'schen Röhrchens, nach kräftiger Tamponade und Auflegen heißer Kochsalzkompressen ihrer Herr zu werden.

29. 12. In Lokalanästhesie Durchschneidung des Hautlappens entsprechend der Größe des Defekts und Adaptierung des oberen Randes des freien Lappens mit Hilfe einer Naht. Der Verband genügt zur vollständigen guten Lagerung. Zurückschlagen des Stirnlappens und Naht durch Katgutknopfnähte, welche einen guten Wundschluß ermöglichen, sodaß nur eine ca. 3 cm breite etwa 7 cm lange Wundfläche der Granulation überlassen bleibt.

10. 1. Nasenwundfläche granuliert gut. Im untern äußern rechten Winkel und nahe dem linken Augenwinkel besteht eine Kommunikation nach der Nasenhöhle.

10. 2. Völlige Ueberhäutung beider Wundflächen. Die beiden feinen Fisteln sind nicht geschlossen. Die Nasenspitze ist wiederum stark nach rechts, nach oben und nach hinten verzogen. Die Narben sind so starr, daß eine Schienenkorrektur nach ca. 10 Tagen aufgegeben wird.

11. 2. Operation — Professor Schmieden.

Lokalanästhesie. Anfrischung der narbenbedeckten Sattelnase durch Anfrischung der Narbenfläche mit Unterminierung der Haut über der Glabella und der Nasenspitze. Trotz ausgedehnter Narbenexzisionen gelingt auch jetzt die Senkung der Nasenspitze nicht vollkommen; besser ihre Richtung nach vorne und links. Die oben erwähnten feinen Fisteln nach innen im linken oberen und rechten untern Wundwinkel werden durch einstülpende Naht geschlossen. Es entsteht auf diese Weise ein quere ovaläre Wundfläche mit länger ausgezogener Spitze nach der Wangennarbe rechts zu.

Am linken Oberarm wird nunmehr das eingepflanzte Knorpelstück derart umschnitten, daß ein etwa 15 cm langer Haut- und Unterhautfettgewebslappen mit einer ca. 5 cm

breiten Basis nahe der Ellenbogenbeuge resultiert. Die Knorpelspange ist ringsum von Bindegewebe umgeben und verläuft annähernd quer durch den Lappen. Das entstandene Wundbett wird bis möglichst nahe an die Lappenbasis heran mit subkutanen und kutanen Katgutknopfnähten zusammengezogen. Die Knorpelspange wird nach Adaptierung des gebeugten und erhobenen Armes oben und unten als neuer Nasenrücken mit ihren Enden unter die abgehobenen Hautteile gesteckt und mit einigen Katgutknopfnähten im Perichondrium befestigt. Eine starke Seidennaht wird für ca. 2 Tage durch Knorpel und Nasenspitze gezogen. Danach legt sich der Hautlappen zwanglos in das Wundbett und kann oben, unten und rechts mit feinsten Seidenknopfnähten eingeschlagen werden. Bedeckung mit Vioformgaze. Stärkeverband um Kopf, Arm und Thorax, der nur das rechte Auge, Nasenlöcher und Mund freiläßt.

19. 2. Ein gut bohnengroßer, ovalärer Bezirk der rechts gelegenen Lappenspitze färbt sich blauschwarz. Entfernung der Seidennaht in der Nasenspitze. Täglicher Verbandwechsel.

28. 2. Durchschneiden des Wanderlappens. Bedecken beider Wundflächen mit trocknem sterilem Mull. Der erwähnte blauschwarz verfärbte Teil der Lappenspitze ist gänzlich nekrotisch geworden und stößt sich ab. Es ist dadurch ein ca. ½ cm tiefer, bohnengroßer Defekt entstanden. Die Lappennaht zeigt oben und unten über der Knorpelspitze leichte eitrige Sekretion. Ueber der Nasenspitze und nahe dem linken Augenwinkel wird daher je eine Naht entfernt und für freien Sekretabfluß gesorgt. — 2 mal täglich Verbandwechsel.

1. 3. Tägliches Anlegen des Drahtbügels und der Korrektionspelotte.

5. 3. Es scheint sich eine Nekrose kleiner Teile des Knorpels vorzubereiten. Sekretion gering, aber sonst unverändert.

15. 3. Zustand im allgeminen unverändert, die kleine granulierende Wunde der verlorenen Lappenspitze rechts ist sehr verkleinert.

25. 3. Rechtsseitiger Lappendefekt ist mit schmaler, von der Nasolabialfurche nach oben verlaufender, kaum sichtbarer Narbe verheilt. Die Nasenspitze ist dadurch trotz täglicher Bügelkorrektion stark nach rechts verzogen.

25. 4. Der auf der linken Seite noch nicht plastisch eingenähte stark bürzelförmig vorspringende Lappenrand wird in Lokalanästhesie ringsum angefrischt, sodann der Knorpel durch Excision der Narbe links bis über die rechte Nasenkante hinaus freigelegt. Etwa die Hälfte seiner Masse muß excidiert werden, da der untere Teil und ein kleines Stück des oberen Endes nekrotisch geworden ist. Die Länge des Knorpels bleibt zu ca. $^{2}/_{3}$ erhalten. Sorgfältiges Einnähen oben und unten auf dem Nasenrücken und auf der linken Seite; oben und unten ein kleiner Gazedocht. Gazedocht täglich 2mal erneuert, wird heute definitiv entfernt. Wunde pp. verheilt.

25. 5. Operation Professor Schmieden, Lokalanästhesie. Excision der rechten Narbenteile und des größten Teils der rechts gelegenen Lappenteile. Trotz sorgfältiger Narbenentfernung gelingt die Verlängerung der Nase und Aufrichtung der Nasenspitze nach links nicht vollständig. Ein gestielter ca. 12cm langer, ca. 4cm breiter, Haut und Unterhautfettgewebslappen vom rechten Arm, der seine Basis außen, sein Ende mehr Ellenbogenwärts am Sulens bicipitalis hat, wird in den gesetzten Defekt eingenäht und zwar oben, am Nasenrücken und unten. Der Ellenbogen wird stark nach der Mittellinie vor die Stirn, die Hand ebenfalls stark nach der Mittellinie über dem Nacken gedreht in einem Stärkeverband fixiert. Täglicher Wechsel der Gazeschichten.

7. 6. Durchschneiden des Lappens. Salbenverbände.

13. 6. Der obere Teil nach der Glabella zu ist etwas

oberflächlich nekrotisch geworden; er erholt sich aber ohne größeren Verlust.

30. 6. In Lokalanaesthesie Excision und Anfrischen der noch nicht eingenähten Ränder. Einnähen des Lappens unter Drehen desselben nach der Nasenspitze zu von rechts oben nach unten, dann nach links, sodaß etwa in der Mitte des Nasenrückens, etwas rechts der Mittellinie ein kleiner Bürzel entsteht. Aufrichten der Nase gelingt nicht.

10. 7. Primäre Heilung. Der kleine Bürzel stößt sich ab. Narben ziemlich glatt. siehe Photographien.

2. Fall. H. C., Leutnant d. L., 36 Jahre.

Vorgeschichte: Verwundet am 1. Mai durch Granatsplitter an Nase und linkem Auge bei Marcheville, Notverband im Feldlazarett Donpierre. Linkes Auge wird enukleiert, da es zu stark zerschmettert war. Dort bis zum 14. Mai. Dann mit Lazarettzug nach Ludwigshafen.

Auf der linken Seite war die Nasenhöhle eröffnet, Kieferhöhlenkatarrh links. Am 8. Juni nach Augenklinik Halle (Saale). Dort durch Operation Nasenöffnung in der Wunde geschlossen, unteres Lid gehoben. Weitere Korrektion des oberen Lides hatte jedoch nicht den gewünschten Erfolg. Im August in die Ohren- & Nasenklinik, wo die Verwachsungen in der Nase herausgeschnitten wurden. Konservative Erweiterung der Nasengänge.

Am 16. Oktober Aufnahme in die Chirurgische Klinik, Operation Professor Schmieden. Aethernarkose: ca. 12 cm langer senkrechter Schnitt etwa handbreit neben der Mittellinie links auf dem Rippenbogen. Vom Rippenbogenrand wird eine etwa 5 cm lange, 1½ cm breite Spange excidiert und unter die Haut des linken Oberarms in halber Höhe dicht vor dem Sulcus bicipitalis durch eine kleine Hautöffnung, nach Untertunnellierung der Haut mit der Kornzange, eingeschoben, im subcutanen Fettgewebe quer über den Biceps gelagert und die kleine Hautwunde geschlossen. Ungestörter Heilverlauf. Am 29. Oktober in ambulante Behandlung entlassen.

Am 16. Dezember Aufnahme in die Chirurgische Klinik.

Befund: Mittelgroßer, kräftig gebauter Körper mit ziemlich reichlichem Fettpolster. Das linke Auge fehlt. Die Lidspalte ist stark verkleinert, dreieckig und kann nur wenig weiter geöffnet werden, Schluß unvollkommen.

Vom inneren Augenwinkel zieht eine strahlige Narbe von ca. 2 cm Breite in der Richtung auf das obere Ende der rechten Nasenlippenfalte. Der Nasenrücken fehlt inklusive dem knöchern und knorpeligen Teil von einer Stelle ½ cm unterhalb der Glabella bis 1 cm oberhalb der Nasenspitze. Der Defekt ist muldenförmig, sodaß weder nach oben noch seitlich die Nasenspitze verzogen ist.

Operation Professor Schmieden, in Lokalanästhesie.

Excision der Nasennarbe welche leicht ohne Eröffnung des Nasenraumes gelingt. Leichte Unterminierung der Hautränder ringsum, stärker bis 1 cm tief an der Nasenspitze und der Glabella. Sorgfältige Blutstillung durch Unterbindung und Kompression mit Tupfern in heißer Kochsalzlösung, Bildung eines großen, den eingepflanzten Knorpel umkreisenden Hautlappens mit reichlich Fettgewebe am linken Oberarm, sodaß die Basis nahe der Ellenbeuge in ca. 4 cm Breite gelegen ist. Länge ca. 10 cm. Die oberen zwei Drittel der entstandenen Wunde werden durch subkutane und kutane Knopfnähte geschlossen. Der Knorpel ist allseitig reichlich von Binde- und Fettgewebe umkleidet.

Unter Lagerung des rechtwinkelig im Ellenbogen gebeugten Armes auf den Kopf wird der Lappen so auf die Nasenwunde adaptiert daß die Knorpelenden unter die Haut der Nasenspitze und der Glabella gesteckt und mit je einer tiefgreifenden Naht fixiert werden. Darnach sorgfältige Einnähung des Lappens an die Wundränder rechts oben und unten, Stärkeverband.

17. Dez. Täglicher Wechsel der leicht serös durchtränkten Vioformgazetupfer.

19. Dez. Patient steht heute auf, wird aber wie bisher seit der Operation weiter unter etwas Morphium gehalten täglich 0,02.

25. Dez. Die Sekretion ist gering. Die genähten Lappenränder heilen primär.

30. Dez. Durchschneidung des Lappens in Lokalanästhesie und Reposition des Lappenrestes am Arm durch einige Nähte. Verband.

4. Jan. Zuschneidung des überstehenden Lappenrestes und Einnähen nach kurzer Anfrischung des noch freien Wundrandes an der Nase.

6. Jan. Verbandwechsel.

7. Jan. Verband entfernt, Weiterbehandlung offen.

12. Jan. Der überpflanzte Lappen ist überall primär angeheilt. Auf der rechten Seite liegt der Lappen einwandfrei im Niveau der Umgebung. Die linke Nasenhälfte ist ein wenig tiefer stehend als die rechte, der Lappen etwas überragend. Lappenfarbe blauer als die Gesichtshaut. Der Nasenrücken ist vollkommen gerade und fest. Das gesamte kosmetische Resultat außerordentlich befriedigend. (Siehe Photographien). Anlegung der Brun'schen Korrektionsdrahtbügelschiene zur Hebung der linken Nasenhälfte.

31. Jan. Bestrahlung des Lappens isoliert mit Höhensonne.

7. Febr. Die linke Nasenseite hat sich ein gut Teil gehoben auch der prominente Lappenteil ist zum Teil geschrumpft.

14. Febr. Entlassen in ambulante Behandlung.

In beiden Fällen handelte es sich um eine ziemlich ausgedehnte Zerstörung des Nasenrückens mit teilweisem Verlust des knöchernen und knorpeligen Gerüsts. Bei beiden Kriegsverletzten wurde der Nasenrücken durch ein aus dem linken Rippenbogen entnommenes 5 cm langes, 1—1½ cm breites Knorpelstück ersetzt. Das Knorpelstück wurde zunächst frei unter die Haut des linken Oberarms verpflanzt und dann später zugleich mit einem plastischem

Wanderlappen an seinen endgültigen Bestimmungsort verpflanzt. Im ersten Fall verstrichen 4 Monate bis zur Transplantation des eingeheilten Rippenknorpels, da die vorherige Unterfütterung eines Stirnlappens notwendig war; im zweiten Fall konnte bereits nach 2 Monaten die Ueberpflanzung des unter die linke Oberarmhaut eingeheilten Rippenbogenknorpelstücks vorgenommen werden. Die Durchtrennung des Wanderlappens erfolgte nach 17 bezw. 14 Tagen. Im Fall 1 wurde ein vollkommen gerader und fester Nasenrücken gewonnen. Das kosmetische Endresultat darf wohl als ideal bezeichnet werden. Im Fall 2 wurde ebenfalls ein genügend fester Nasenrücken erzielt, der nicht weiter wird schrumpfen können. Die Nase ist vollständig geschlossen und funktioniert gut. Die Farbe ist völlig die gleiche wie die der übrigen Gesichtshaut. Das Resultat muß daher, wenn auch nicht als ideal, so doch als gut bezeichnet werden. — Das zur Anwendung gebrachte Operationsverfahren stellt eine bedeutende Vervollkommnung und weitere Ausbauung des von v. Mangoldt angegebenen Verfahrens zur Heilung der Sattelnase dar. Im übrigen bildet das von Professor Schmieden in den beschriebenen 2 Fällen angewandte Operationsverfahren eine neue wertvolle Bereicherung der rhinoplastischen Methoden; vor allem dürfte sich das Verfahren auch wegen seiner relativen Einfachheit und seiner guten kosmetischen Aussichten zahlreiche Anhänger erwerben und gerade im jetzigen Kriege mit seinen vielen Granatsplitter- und Schußverletzungen noch des öftern zur Anwendung gelangen.

Literatur.

Bier, Braun und Kümmel: Chirurgische Operationslehre. Bd. 1.

Bruns, Garré und Küttner: Handbuch der praktischen Chirurgie. Bd. 1.

Beck: Ueber ein neues rhinoplastisches Verfahren. Deutsche Zeitschrift für Chirurgie. 1904, Bd. 73.

W. Busch: Beiträge zur Rhinoplastik. Virchows Archiv 1859, Bd. 16.

Dieffenbach: Chirurgische Erfahrungen. Berlin 1829—1834.

Friedrich: Rhinoplastik. Chirurgische Kongreßverhandlung. 1902 1. S. 167.

Habs: Ein Fall von totaler Rhinoplastik aus dem Arme. Münchener mediz. Wochenschrift 1904, Nr. 10.

V. Hacker: Ueber die Verwendung eines eine Periostknochenspange enthaltenden Stirnlappens zur Rhinoplastik. Wiener klin. Wochenschrift 1888.

Helferich: Zur Methode der partiellen und totalen Rhinoplastik. Archiv für klin. Chirurgie. 1888. Bd. 37.

Henle: Zur Technik der Nasenplastik. Mitt. a. d. Grenzgebiet. Gedenkband f. I. v. Miekuliez. 1907.

Holländer: Zur Methodik der Rhinoplastik. Chirurgische Kongreßverhandlung 1902. 1. S. 166.

Hueter: Zur Rhinoplastik. Berliner klin. Wochenschrift. 1869. S. 5.

Hueter: Grundriß der Chirurgie. 2. Hälfte.

Israel: Ueber einige plastische Operationen. Chirurgische Kongreßverhandlung. 1887. 2. S. 85.

Israel: Zwei neue Methoden der Rhinoplastik. Archiv für klin. Chirurgie. 1896. Bd. 53.

Kowallek: Ueber die Aufrichtung von Sattelnasen (v. Mickulicz). In. Diss. Breslau 1891.

König: Lehrbuch der spez. Chirurgie. Bd. 1. 1885.

Küster: Rhinoplastik aus dem Arm. Archiv für klin. Chirurgie. 1894. Bd. 48.

B. v. Langenbeck: Beiträge zur Osteoplastik. Deutsche Klinik. 1859. S. 475.

B. v. Langenbeck: Ueber eine neue Methode der totalen Rhinoplastik. Berliner klin. Wochenschrift. 1864. S. 13.

Leischner: Erfahrungen über Rhinoplastik. Archiv für klin. Chirurgie. 1907. Bd. 84.

Lexer: Zur Gesichtsplastik. Archiv für klin. Chirurgie. 1910. Bd. 92.

Lexer: Verhandlung des deutschen Chirurgenkongreß. 1910.

Lossen: Ueber Rhinoplastik mit Einfügen einer Prothese. Münchener med. Wochenschrift. 1898. S. 1527.

Mandry: Rhinoplastik mittels direkter Einpflanzung eines Hautperiostknochenlappens aus der Schlüsselbeinschultergegend. Beiträge zur klin. Chirurgie. 1908. Bd. 57.

V. Mangoldt: Heilung der Sattelnase durch Knorpelübertragung. Chirurgische Kongreßverhandlung. 1900. S. 470.

Payr: Beiträge zur Technik der Rhinoplastik. Deutsche Zeitschrift für Chirurgie. 1901. Bd. 60.

De Quervain: Ueber partielle seitliche Rhinoplastik. Zentralblatt für Chirurgie. 1902. Nr. 11.

Rotter: Plastische Operationen in der Mundhöhle und an der Nase. Chirurgische Kongreßverhandlung. 1889. S. 146.

Rinne: Ersatz eines Defekts einer Nasenhälfte mit Bildung der Nasenflügel aus einem Stirnlappen. Chirurgische Kongreßverhandlung. 1879. 1. S. 65.

Thiersch: Ueber eine rhinoplastische Modifikation. Chirurgische Kongreßverhandlung. 1879. 1. S. 67.

Trendelenburg: Verletzungen und chirurgische Krankheiten des Gesichts. Deutsche Chirurgie. 1886.

O. Weber: Partielle Rhinoplastik in von Pithau und Billroth. Handbuch der Chirurgie.

Wullstein und Willms: Lehrbuch der Chirurgie. Bd. 1.

Ed. Zeis: Die Literatur und Geschichte der plastischen Chirurgie. Leipzig 1863.

Zimmer: Altindisches Leben. Berlin 1879.

Lebenslauf.

Verfasser ist geboren am 21. Mai 1891 in München, Königreich Bayern, katholischer Konfession. Nachdem er vom 6. bis zum 10. Lebensjahre die Volksschule besucht hatte, besuchte er 3 Jahre lang das Kgl. Wilhelmsgymnasium und 6 Jahre lang das Kgl. Realgymnasium in München. Im Jahre 1910 bestand er das Absolutorium und bezog in München die Universität, wo er nach 5 Semestern das Tentamen physikum ablegte. Nach 5 weiteren Semestern Studiums in München bestand er im August 1915 sein Staatsexamen und am 9. Juni 1916 das Colloquium. Seit September vorigen Jahres ist er als Medizinalpraktikant am Knappschafts- und Vereinslazarett zu Lauchhammer (Prov. Sachsen) tätig. Die Approbation als praktischer Arzt erhielt er im September 1916. Während seiner Studienzeit besuchte er die Vorlesungen, praktischen Kurse und Kliniken folgender Herrn Professoren und Dozenten:

Rückert, Mollier, Frank, Hasselwander, Hahn (†), Angerer, Ach, Schminke, Borst, Müller, May, Romberg, Edens, Neubauer, Heß, Neumayer, Heine, Kraepelin, Gruber, Döderlein, Weber, Pfaundler.

Am Schlusse möchte ich allen meinen hochverehrten Lehrern meinen verbindlichsten Dank aussprechen. Zu besonderem Dank aber fühle ich mich verpflichtet, Herrn Professor Schmieden für die liebenswürdige Ueberlassung der Arbeit und der Krankengeschichten, sowie auch für die gütige Unterstützung des Herrn Marine-Oberassistenz-Arztes Dr. Otto Götze.

Erläuterung der beiden Tafeln.

Tafel I.

(Fall 1.)

Die beiden oberen Bilder stellen den Zustand vor ausgeführter Stirnplastik dar; die beiden untern Bilder das Endresultat nach Abschluß der ganzen plastischen Operation.

Tafel II.

(Fall 2.)

Das obere Bild zeigt die Ansicht vor der Plastik; die beiden unteren Bilder das Endresultat der gut gelungenen Rhinoplastik.

Tafel I.

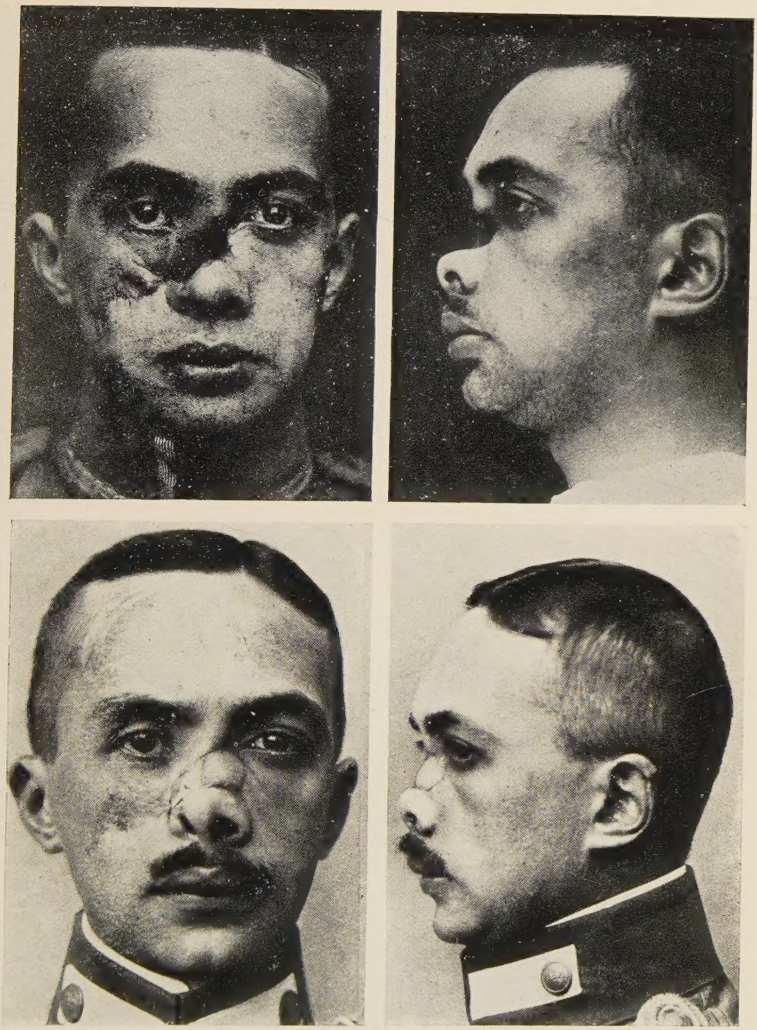
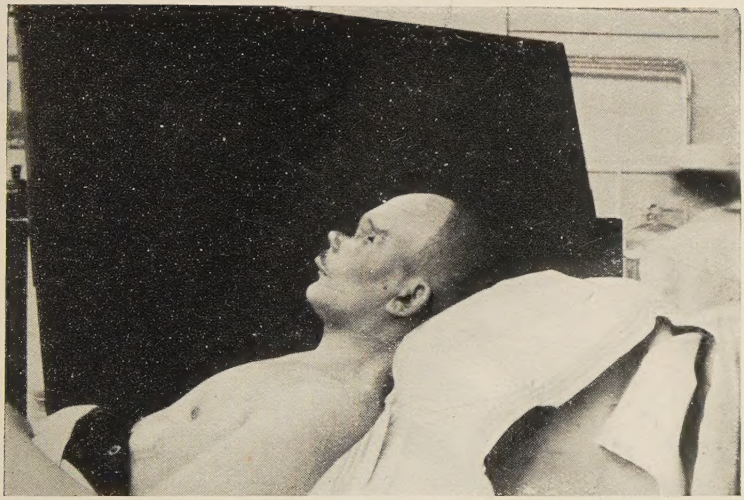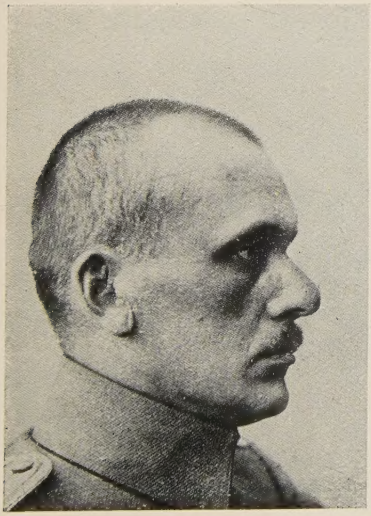
Tafel II.